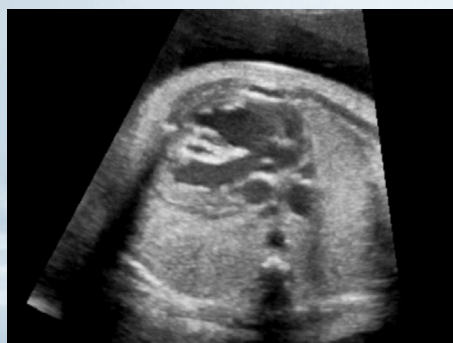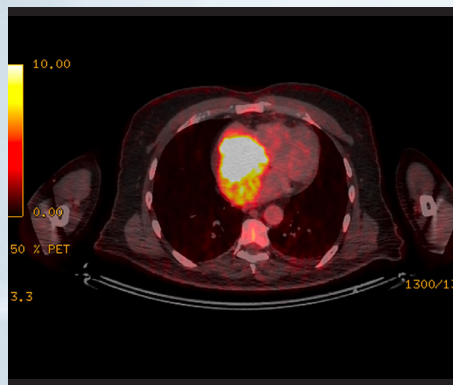
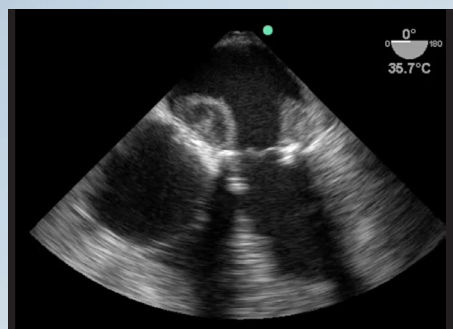
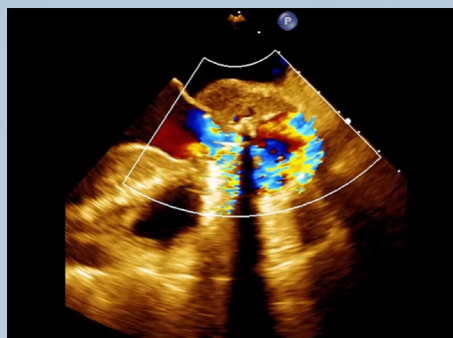


# Revista de ecocardiografía

práctica y otras técnicas de imagen cardíaca



## RETIC

Vol. 4. Núm. 2. Agosto 2021. Cuatrimestral. ISSN 2529-976X

### Editorial

**Miocarditis y COVID-19: Filosofía y Contradicciones Diagnósticas en plena era de la Imagen Cardíaca.**

*Martín Lombardero*

### Artículos de revisión

**Disfunción diastólica: más allá del ventrículo izquierdo**

*José Francisco Forteza Albertí, et al*

**Evaluación de Masas Cardíacas por Resonancia Magnética Cardiovascular: Experiencia en un Instituto Clínico de Referencia Nacional.**

*Xavier Chango Azanza, et al*

### Casos clínicos

1. Cuando los ecos no retornan, las venas resuenan  
*María Agustina Miragaya*
2. Fiebre en tiempos de SARS-CoV-2  
*José David Rodrigo Carbonero*
3. Circunfleja retroaórtica (RAC): ¿Entidad siempre benigna?, ¿Estudiarla siempre o nunca?  
*Miguel Amor*
4. Valor de la resonancia magnética cardíaca en la coexistencia de TakoTsubo y enfermedad arterial coronaria. ¿Una coincidencia significativa?  
*Xabier Irazusta Olloquiegui*
5. Trombosis no obstructiva de válvula protésica en postoperatorio de reemplazo valvular mitral  
*Sebastian Juan Bautista Mrad*
6. Afectación cardíaca por esclerodermia, mucho más que hipertensión pulmonar  
*Miguel Ángel Sastre Perona*
7. Engrosamiento de la pared de la aorta. Utilidad de la multi imagen en el diagnóstico diferencial.  
*Carla Leticia Pessio*
8. Múltiples trombos intraventriculares en el debut de una miocardiopatía dilatada no isquémica con hipernefroma asociado.  
*Iñigo Pereiro Lili*
9. Linfoma cardíaco primario: una causa inusual de insuficiencia cardíaca derecha.  
*Nilton Silva Durán.*
10. Septo interauricular aneurismático y defecto del septo interauricular ("foramen oval no competente") con cortocircuito derecha izquierda.  
*Oleksandr Shangutov Kulichok*

### Trukipedia

1. Valoración ultrasonográfica de la congestión venosa: VExUS una herramienta de medicina de precisión a pie de cama  
*Dulio González Delgado*
2. Dúplex-Color para el diagnóstico de la estenosis carotídea.  
*Pablo Irimia Sieira*
3. Diagnóstico prenatal en tetralogía de Fallot con agenesia de válvula pulmonar.  
*Biancolini Julio César.*

## Miocarditis y COVID-19: Filosofía y Contradicciones Diagnósticas en plena era de la Imagen Cardíaca.

**S**i bien sabemos que los virus son la causa más común de miocarditis (50% -70% de todos los casos)<sup>1</sup>, el concepto de miocarditis no ha sido uniformemente establecido, prestándose a confusión.

Por definición, miocarditis significa "inflamación miocárdica", por lo que un aumento de la troponina implicaría miocarditis. Sin embargo, de acuerdo a la definición de la Sociedad Europea de Cardiología (SEC)<sup>2</sup>, el diagnóstico de miocarditis puede ser "**Sospechada**": con clínica, electrocardiografía, Ecocardiografía (ECO), biomarcadores (troponina, en curva y de forma constante), Resonancia Cardíaca (RC) y en ausencia de enfermedad coronaria; o "**Definida**": con biopsia de miocardio o autopsia. Según los criterios histológicos de Dallas<sup>3</sup>, la definición de miocarditis debe incluir, además de edema, muerte celular.

Teniendo en cuenta lo anterior, cuando se aplicaron criterios de SEC en esta pandemia COVID-19, la miocarditis sospechada tuvo baja incidencia (1-2%)<sup>4</sup>.

En cualquier enfermedad viral grave, la lesión cardíaca puede ser indirecta o directa:

**La lesión cardíaca indirecta** es la más frecuente y está asociada con enfermedad sistémica, se relaciona con dos mecanismos que a su vez pueden estar interconectados: inmunomodulación (balance entre proteínas proinflamatorias y antiinflamatorias, clave para neutralizar cualquier invasor sin daño colateral, y, en caso de existir desbalance, se genera inflamación cardíaca, que debería mejorar en un tiempo prudencial) y fenómeno autoinmune (generación de auto-anticuerpos, de resolución más prolongada e impredecible).

La lesión cardíaca directa corresponde a un daño celular "directo" del virus en el cardiomiocito, cuya hipótesis en COVID-19 se relaciona con la introducción del virus mediado por la enzima ACE2. En estos casos el daño debería ser mayor (con necrosis/fibrosis) y la alteración miocárdica debería persistir<sup>5,6</sup>.

**Ambas entidades mediadas por lesión directa o indirecta, son "miocarditis", pero el concepto es diferente y el pronóstico no debería ser el mismo.**

De esta manera, coexistirían dos entidades que pueden llevar el nombre de miocarditis:

- 1- **Edema Miocárdico aislado (EMA)** habitualmente por lesión indirecta, que generaría una inflamación miocárdica reversible en un plazo prudencial y debería ser benigna
- 2- **Miocarditis propiamente dicha (MPD)**: con los criterios de la SEC y Dallas. Podría ser por lesión directa, o bien por una desproporcionada respuesta inflamatoria cardíaca. En ambos casos se agrega a la inflamación focos de necrosis/ fibrosis. Esta entidad es la menos frecuente, con una muy baja incidencia, pero sería de cuidado y control por ser potencialmente maligna.

**En COVID-19 y basados en la hipótesis de diferente pronóstico, creemos que puede ser útil diferenciar EMA de MPD.**

En una revisión de miocarditis pre era COVID<sup>7</sup> ya se describía una miocarditis viral con inflamación y sin necrosis, llamada "borderline", de mejor pronóstico; vs la miocarditis con "inflamación y necrosis", de peor pronóstico.

Por otra parte, la lesión directa que implica entrada del virus en cardiomiocitos, ha sido muy poco demostrada con COVID-19. En una serie con 39 autopsias<sup>8</sup>, observaron edema sin encontrar ARN viral en cardiomiocitos ni áreas de necrosis. Se encontró ARN viral en intersticio y en linfocitos/macrófagos; y, siguiendo los criterios histológicos de Dallas, no observaron miocarditis en su estricto significado. Es decir, no hallaron MPD. Por su parte, en una revisión de 277 autopsias el diagnóstico de MPD fue raro<sup>9</sup>. Es factible que, en la entidad descrita como miocarditis fulminante,



existan criterios de miocarditis que impliquen daño directo. En un reciente caso reportado<sup>10</sup>, la autopsia demostró la presencia de virus en cardiomiocitos, siendo uno de los pocos artículos donde se demuestra daño viral directo por COVID 19.

Por consiguiente, tener EMA sería la alteración predominante y los casos de MPD serían aislados. Llevar estos conceptos al mundo real posterior al pico máximo del COVID agudo no resulta tan sencillo, sobre todo al aplicarlos en la vuelta al deporte, porque las técnicas habituales de imagen cardíaca pueden ser contradictorias.

La RC puede diferenciar EMA de una MPD: in situ diagnóstica edema y fibrosis intersticial, y para el diagnóstico definitivo de lo que será interpretado como necrosis se necesita un seguimiento lineal (realce tardío sin cambios en el tiempo). **La contradicción es que muchos de estos pacientes tienen eco normal, cuando en realidad un eco anormal debería ser la guía natural de indicación de RC en post COVID agudo.**

A pesar de la extensa literatura en esta pandemia, los trabajos que compararon técnicas de imagen cardíaca en agudo, a 3 y 6 meses, son escasos. Para proteger al operador de contagio, los estudios de ECO en internación se realizan en modo "focus", y son poco comparables en seguimiento. Los pocos trabajos publicados mostraron que los pacientes más graves en internación fueron los que aún persistían con alteraciones del ECO a 3 meses, pero con mejoría paulatina posterior<sup>11</sup>. El primer trabajo que trajo gran controversia fue el de Puntmann<sup>12</sup>, donde hallaron un 60% de alteraciones en la RC en el seguimiento de pacientes post COVID. En otro trabajo que comparó RC al alta y a 6 meses<sup>13</sup>, demostraron que un 30% tenían edema/fibrosis, pero siempre con ECO normal. Cuando la RC muestra alguna alteración "preocupante" el ECO puede ser normal, y aun no sabemos cuán útil puede ser el strain global longitudinal para identificar edema miocárdico. Esta contradicción en técnicas de imagen cardíaca (nunca antes vista) es parte de la "niebla post COVID" de los cardiólogos: en deportistas un eco normal debería ser motivo de alta, pero un hallazgo de edema miocárdico en RC sugiere reposo y nuevo control. Y la lógica (además del consenso científico) indica que con un eco totalmente normal (incluye strain y sin otra alteración en test cardiológicos) no se debería indicar una RC<sup>14</sup>. Pero si solo buscásemos edema, deberíamos hacer RC directa a todos los deportistas de alta competencia, y no tendría sentido hacerles un eco (que no ve edema miocárdico salvo en agudo), lo cual pasa a ser ya una contradicción filosófica... y hasta una herejía.

En casos de MPD la toma de conducta para el alta en actividad deportiva intensa sería una decisión más sencilla para el médico (pero más traumática para el paciente).

**Aunque aún no sepamos el alcance clínico de tener edema miocárdico post alta, su hallazgo sugiere que, hasta que no se resuelva, no sería prudente la vuelta al deporte.** Por eso, y aún con eco normal, la vuelta a la actividad intensa post COVID debe ser prudente, dando tiempo a la resolución de un no tan infrecuente edema que puede no ser visto por ECO.

La indicación de RC con ECO normal en la vuelta al deporte competitivo, es políticamente incorrecta, pero no deja de ser discutible. Es decir: filosofía de contradicciones diagnósticas en plena era de la Imagen Cardíaca.

Martin Lombardero

**Martín Lombardero**

*Jefe de Imagen Cardíaca de los sanatorios de la Trinidad Palermo, Trinidad San Isidro y Trinidad Ramos Mejía.*

*Fellow ECOSIAC y Miembro Titular de la Sociedad Argentina de Cardiología*

**Citar como:** Lombardero M. Imagen Miocarditis y COVID-19: Filosofía y Contradicciones Diagnósticas en plena era de la Imagen Cardíaca. Rev Ecocar Pract (RETIC). 2021(Agosto); 4 (2): I-III. doi: 10.37615/retic.v4n2a1

**Cite this as:** Lombardero M. *Philosophy and Diagnostic Contradictions in the Age of Imaging.* Rev Ecocar Pract (RETIC). 2021(Agosto); 4 (2): I-III. doi: 10.37615/retic.v4n2a1

## Referencias

1. Dennert R, Crijns HJ, Heymans S. Miocarditis viral aguda. Eur Heart J. 2008; 29 : 2073–2082.
2. Caforio A, Pankuweit S, Arbustini E, Basso C, Gimeno-Blanes J, Felix S. Current state of knowledge on aetiology, diagnosis, management, and therapy of myocarditis: a position statement of the European Society of Cardiology Working Group on Myocardial and Pericardial Diseases. Eur Heart J 2013; 34: 2636-2648
3. H.Thomas Aretz MD. Myocarditis: The Dallas Criteria. Human Pathology Volume 18, Issue 6, June 1987, Pages 619-624
4. Suspected Myocarditis en Patient With COVID19. Lagana N, Cei M, Evangelista I, Cerutti S, Colombo A, Conte L, et al 2021;100(8): e24552. <https://doi.org/10.1097/MD.00000000000024552>
5. Curr Atheroscler Rep. 2021; 23 (7): 37. 13 de mayo de 2021. Doi: 10.1007 / s11883-021-00935-2 COVID and Cardiovascular Disease: What We Know in 2021. Michael Chilazi , 1 Eamon Y. Duffy , 1 Aarti Thakkar , 1 y Erin D. Michos
6. Impactos cardiovasculares en pacientes infectados por COVID-19. Somasundaram Raghavan, R. Gayathri, Sudhakar Kancharla , Prachetha Kolli , J. Ranjitha y Vijayalakshmi Shankar Cardiovasc. Med., 13 de mayo de 2021 | <https://doi.org/10.3389/fcvm.2021.670659>
7. Actualización sobre miocarditis y miocardiopatía inflamatoria: el resurgir de la biopsia endomiocárdica. Fernando Dominguez,, Uwe Kuhl, Burkert Pieske, Pablo García-Paviaa y Carsten Tschö. Rev Esp Cardiol. 2016;69(2):178–187
8. Lindner D, Fitzek A, Brauninger H, Aleshcheva G, Edler C, Meissner K, et al. Association of Cardiac Infection With SARS-CoV-2 in Confirmed Autopsy Cases. JAMA Cardiol. 2020;5(11):1281–5.
9. Myocarditis is rare in COVID-19 autopsies: cardiovascular findings across 277 postmortem examinations Marc K. Halushka , Richard S. Vander Heide. Department of Pathology, Johns Hopkins University, School of Medicine, Baltimore, MD. Department of Pathology, Louisiana State University Health Sciences Center, New Orleans, LA. Cardiovascular Pathology 50 (2021) <https://doi.org/10.1016/j.carpath.2020.107300>
10. Marisa Dolnikoff et col. Case Report: SARS-Cov2 In Cardiac Tissue Of A Children With COVID -19 Related Multisystem Inflammatory Syndrome. Lancet Child Adolesc Health. 2020.4:790-94
11. Moody WE, Liu B, Mahmoud-elsayed HM, Senior J, Lalla S, Khan-kheil AM, et al. Persisting Adverse Ventricular Remodeling In COVID-19 Survivors A Longitudinal Echocardiographic Study. J Am Soc Echocardiogr. (2021). doi: 0.1016/j.echo.2021.01.020.
12. Valentina O. Puntmann, MD, PhD; M. Ludovica Carerj, MD; Imke Wieters, et col. Outcomes of Cardiovascular Magnetic Resonance Imaging in Patients Recently Recovered From Coronavirus Disease 2019 (COVID-19). JAMA Cardiol. doi:10.1001/jamacardio.2020.3557
13. Xiaoyan Wu et col. Cardiac Involvement in Recovered Patients From COVID-19: A Preliminary 6 Month Follow Up Study. Frontiers in Cardiovascular Medicine [www.frontiersin.org](http://www.frontiersin.org) 1 May 2021 | Volume 8 | Article 65440
14. Dermot Phelan et col. An Expert Consensus Statement :Screening Of Potencial Cardiac Involvement in Competitive Athletes Recovering From COVID-19. JACC Cardiovasc Imaging. 2020 Dec. 13 (12) 2635-52



# Disfunción diastólica: más allá del ventrículo izquierdo

José Francisco Forteza\*  
Marta Noris MD\*\*

## Correspondencia

José Francisco Forteza Albertí  
jfortezalbert@gmail.com

\* Profesor asociado de la Facultad de Medicina de la UIB. Profesor del Instituto Internacional de Cardiología de la UCAM. Servicio de Cardiología del Hospital Universitario Son Espases, Palma de Mallorca

\*\* Servicio de Cardiología del Hospital Universitario Son Espases, Palma de Mallorca.

Recibido: 20/03/2021

Aceptado: 26/05/2021

En línea: 31/08/2021

**Citar como:** Forteza JF, Noris M. Disfunción diastólica: más allá del ventrículo izquierdo. Rev Rev Ecocar Pract (RETIC). 2021 (Agosto); 4 (2): 4-7. doi: 10.37615/retic.v4n2a2

**Cite this as:** Forteza JF, Noris M. Diastolic dysfunction: beyond the left ventricle. Rev Rev Ecocar Pract (RETIC). 2021 (Agosto); 4 (2): 4-7. doi: 10.37615/retic.v4n2a2

## Palabras clave

- ▷ Disfunción diastólica
- ▷ Ecocardiografía
- ▷ Insuficiencia cardíaca con fracción de eyección preservada

## Keywords

- ▷ Diastolic dysfunction
- ▷ Echocardiography
- ▷ Heart failure with preserved ejection fraction

## RESUMEN

El término disfunción diastólica nace de la existencia de pacientes en insuficiencia cardíaca con fracción de eyección preservada. En la literatura médica actual el término se reserva a pacientes con afectación ventricular que altere la relajación o la distensibilidad, las dos propiedades diastólicas ventriculares.

Existen otros condicionantes diastólicos del llenado ventricular: la precarga, las aurículas, arritmias, las válvulas auriculoventriculares y el pericardio. Su afectación puede alterar el llenado y generar una disfunción diastólica que no tendrá su origen en el ventrículo. Creemos que es conveniente conocer las propiedades diastólicas ventriculares e incorporarlas al estudio del paciente en insuficiencia cardíaca con fracción de eyección preservada.

## ABSTRACT

The term diastolic dysfunction arises from the existence of patients with heart failure and preserved ejection fraction. In current medical literature, the term is reserved for patients with ventricular involvement that alters relaxation or compliance, the two ventricular diastolic properties.

There are other diastolic determinants of ventricular filling: preload, atria, arrhythmias, atrioventricular valves, and the pericardium. Its involvement can alter filling and generate diastolic dysfunction that will not have its origin in the ventricle. We believe that it is convenient to know the ventricular diastolic properties and to study both of them in patients with heart failure and preserved ejection fraction

## Resumen histórico

A partir de los años 80 del siglo pasado la ecocardiografía, básicamente como la conocemos ahora, entra a formar parte del estudio cardiológico rutinario no invasivo permitiendo el análisis de la función ventricular a todos los pacientes del ámbito de la cardiología<sup>(1)</sup>. Las sociedades científicas recomendaron su uso para determinar la fracción de eyección (FE) con la finalidad de "corroborar si el paciente se encontraba o no en insuficiencia cardíaca (IC)<sup>(2)</sup>". Esto llevaba implícito que no se concebía que un paciente con clínica de fallo cardíaco pudiera tener una FE normal. Los primeros casos reportados de insuficiencia cardíaca con FE normal fueron considerados errores diagnósticos y tomados con gran escepticismo por la mayoría de cardiólogos<sup>(3)</sup>. Fue necesario que un centro tan

prestigioso como la Mayo Clinic comunicara que casi la mitad de sus pacientes en IC tenían FE normal para que se reconociera la IC con FE preservada como una entidad nosológica real<sup>(4)</sup>. A partir de entonces los clínicos empezaron a mostrar interés por la función diastólica y toda la fisiopatología del llenado cardíaco. Había nacido o, mejor, renacido la Diastología<sup>(5)</sup>.

El término disfunción diastólica (DD) nace con este reconocimiento de pacientes en IC con FE preservada. Tampoco se concebía que podía haber fallo sistólico que no fuera detectado por el parámetro fundamental y totémico de la FE. Se iniciaron grupos de trabajo y más adelante se hicieron guías de práctica clínica<sup>(6)</sup> en las que se propusieron directrices de como abordar el estudio de estos pacientes.

Cuando hablamos de función ventricular y la resumimos con la valoración visual de la motilidad del miocardio en el plano apical o paraesternal que eliminamos deberíamos recordar la definición dada por Eugene Braunwald, padre de la hemodinámica y de la fisiopatología cardíaca: “El ventrículo normofuncionante es aquel que se contrae, relaja y distiende adecuadamente<sup>(7)</sup>”; axioma que los cardiólogos hemos olvidado demasiado a menudo, en favor de un supremacismo sistólico y simplista de la función ventricular.

## Concepto

En las guías vigentes actuales se define la DD ventricular izquierda como “el resultado del empeoramiento de la relajación con o sin reducción de las fuerzas de restauración y el aumento de la rigidez de la cámara que incrementa las presiones de llenado cardíaco<sup>(8)</sup>”. Es decir, se refiere a la DD como una anomalía que afecta y atañe explícitamente al miocardio del ventrículo izquierdo (VI). ¿Es siempre así?

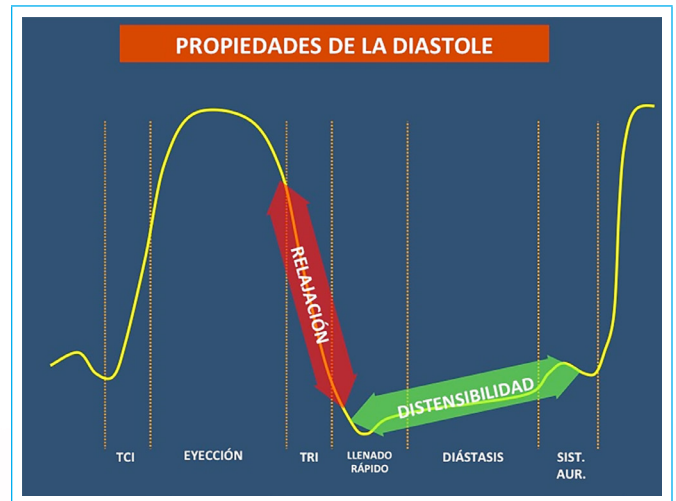
De manera esquemática recordemos que el VI posee una propiedad sistólica, la contractilidad, y dos propiedades diastólicas: la relajación y la distensibilidad. La relajación es el proceso de desactivación celular por el que el calcio regresa al retículo sarcoplásmico, inhibiendo la interacción sistólica entre la actina y la miosina. Es un proceso bioquímico que consume energía y tiene su traducción física en el regreso inercial al estado basal de las fibras miocárdicas, las llamadas fuerzas de restauración o “elastic recoil”; algunos autores postulan que son dos fenómenos coincidentes en el tiempo sin relación causa-efecto<sup>(9)</sup>, pero muchos opinan que las fuerzas de restauración se dan precisamente como consecuencia de la relajación. En cualquier caso, no existe método de estudio in vivo que pueda diferenciar entre ambos procesos<sup>(10)</sup>. La relajación tiene un nexo indiscutible con la sístole, a la que clausura, y con el proceso contráctil, que interrumpe; también con la postcarga y las resistencias arteriales<sup>(11)</sup>. Cuando la relajación está intacta y se produce con rapidez, genera presiones intraventriculares negativas al inicio de la diástole que provocan efecto de succión, lo que facilita el llenado sin elevar las presiones auriculares. Esto ocurre en personas jóvenes y sanas bajo los efectos de la estimulación beta-adrenérgica y es lo que se llama reserva lusotrópica, que durante el ejercicio permite un aumento del gasto sin penalizar las presiones de llenado<sup>(12)</sup>.

La distensibilidad o “compliance” ventricular hace referencia a las propiedades pasivas del miocardio ventricular, conceptualizado como material inerte, no biológico. Se define como la relación (casi siempre exponencial) entre el incremento de volumen y el incremento generado de presión; su inversa sería la rigidez. Los factores que condicionan la distensibilidad son la rigidez intrínseca del miocito (muy dependiente de una megaproteína llamada titina), la hipertrofia miocárdica del VI, el porcentaje de fibrosis extracelular y la geometría ventricular (la distensibilidad de la cámara es mayor cuanto más esférico es el ventrículo)<sup>(13)</sup>.

Varias enfermedades y procesos como las hipertrofias, la fibrosis difusa mesenquimal o la irradiación pueden afectar ambas propiedades, relajación y distensibilidad; sin embargo son dos trastornos conceptualmente distintos y de diferente fisiopatología y pronóstico. La relajación modula la caída de la presión sistólica ventricular, mejor cuanto más abrupta. La distensibilidad condiciona la pendiente de ascenso de la presión diastólica ventricular, cuando más lenta y suave más se preservan las presiones de llenado (Figura 1).

Existen marcadas diferencias entre la alteración de una y otra propiedad diastólica. La relajación es un proceso bioquímico relacionado con la sístole que afecta la primera parte del llenado, de incidencia frecuente y que no siempre termina elevando la presión diastólica ventricular. Por contra la distensibilidad es un fenómeno físico que afecta la segunda parte del llenado y sí suele elevar por lo menos, la presión telediastólica del VI. Es importante recordar que el dé-

ficit de relajación se compensa con un mayor tiempo de llenado, es decir con frecuencia cardíaca más lenta para dar más tiempo a que concluya; por contra el aumento de rigidez hace inútil todo el tiempo diastólico en el que la presión ventricular excede a la auricular por lo que se beneficiaría de un acortamiento de la diástole para aumentar la frecuencia de las sístoles (taquicardia).



**Figura 1.** La relajación y la distensibilidad condicionan dos procesos diastólicos diferenciados. Mientras la relajación define la caída de la presión sistólica ventricular, la distensibilidad es responsable de la mayor o menor pendiente de subida de la presión diastólica ventricular. TCI: Tiempo de contracción isovolumétrica. TRI: Tiempo de relajación isovolumétrica. Sist. Aur.: Sístole auricular)

## Guías

Las guías actuales proponen un algoritmo para establecer si hay o no DD y, en caso de existir, una gradación para definir su severidad en función, sobre todo, de si las presiones de llenado del VI se estiman normales (que sería por definición grado I) o elevadas (grado II y III).

Algunos estudios posteriores a las guías y realizados con ratificación invasiva, han demostrado la validez de los parámetros utilizados para estimar la presión capilar<sup>(14)</sup>, ya que el gold standard para el cálculo de presiones es la toma directa de las mismas mediante catéter. Pero no se puede corroborar la validez o no del diagnóstico de disfunción diastólica porque no hay un gold standard para saber si existe o no DD, según la definición expuesta previamente.

Tampoco puede saberse con las guías qué propiedad diastólica del VI está afectada en cada paciente (si la relajación, la distensibilidad o ambas), ni en que medida o proporción lo están, ni si las afectaciones son reversibles o no. Todos ellos son datos necesarios para esclarecer el mecanismo de la DD y su pronóstico. En la práctica clínica habitual es factible la valoración aproximada del estado de la relajación<sup>(15)</sup> pero es más difícil calibrar el grado de rigidez del VI<sup>(16)</sup>. Sin ninguna duda la ecocardiografía-Doppler es la técnica más útil y poderosa para el estudio diastólico del paciente, si bien algunas nuevas aplicaciones de la resonancia magnética como el T1 Mapping para el cálculo de la fibrosis difusa y la determinación del volumen extracelular pueden ser muy útiles en el futuro para valorar el grado de rigidez ventricular<sup>(17)</sup>.

Así pues las patologías que pudieran afectar esta DD exclusivamente ventricular serían todas las miocardiopatías que afecten al VI, la cardiopatía isquémica, la hipertensiva, todas las enfermedades infiltrativas y las alteraciones del colágeno.



## Otras disfunciones diastólicas

Podemos, y tal vez debiéramos, extender el concepto de DD a otros procesos que alteren el llenado sin afectar directamente al VI. Entre los condicionantes fisiológicos del mismo, están la precarga (o flujo de sangre que llega a las aurículas, aumentado en situaciones de alto gasto o en la regurgitación mitral), el ritmo y la frecuencia cardíaca, las aurículas y los condicionantes mecánicos: válvulas A-V y pericardio (tabla 1). La afectación de cualquiera de ellos puede alterar el llenado y convertirse en causa de IC sin afectar la FE ni la función sistólica ni tampoco las propiedades intrínsecas del miocardio del VI

Precarga
Ritmo y frecuencia cardíaca
Función Auricular: Contractilidad y distensibilidad
Válvulas Mitral y Tricúspide
Pericardio

**Tabla 1.** Condicionantes extraventriculares de la función diastólica

La tabla 2 ofrece una clasificación etiopatogénica de la DD en la que se recogen las diversas patologías que pueden provocarla desde diferentes estructuras y funciones. No pretende ser exhaustiva pero sí ordenarlas según el origen y mecanismo de la disfunción.

Ventriculares (miocárdicas)	Venosas
<ul style="list-style-type: none"> <li>Miocardopatía Hipertrófica</li> <li>Miocardopatía Restrictiva</li> <li>Cardiopatía Hipertensiva</li> <li>Estenosis Aórtica</li> <li>Cardiopatía Isquémica</li> <li>Cardiopatías Infiltrativas y de depósito</li> <li>Fibrosis miocárdica</li> <li>Colagenopatías</li> </ul>	<ul style="list-style-type: none"> <li>Estenosis de venas pulmonares</li> <li>Síndrome de la vena cava superior</li> <li>Enfermedad veno-oclusiva</li> </ul>
Auriculares (miocárdicas)	Arrítmicas
<ul style="list-style-type: none"> <li>Cor Triatriatum</li> <li>Aturdimiento atrial postcardioversión</li> <li>Miopatía Auricular</li> <li>Hipocontractilidad y/o rigidez auricular</li> </ul>	<ul style="list-style-type: none"> <li>Fibrilación auricular</li> <li>Flutter auricular</li> <li>Taquicardias supraventriculares</li> <li>Taquicardias ventriculares</li> <li>Bloqueo aurículo-ventricular</li> <li>Disociación aurículo-ventricular</li> </ul>
	Mecánicas
	<ul style="list-style-type: none"> <li>Estenosis Mitral</li> <li>Mitral en paracaídas</li> <li>Estenosis tricúspide</li> <li>Pericarditis constrictiva</li> <li>Taponamiento cardíaco</li> </ul>

**Tabla 2.** Clasificación global de las causas de disfunción diastólica

Sólo las de causa ventricular entrarían en el concepto de DD de las guías actuales. Respecto a las auriculares puede haber afectación funcional de su miocardio, que puede ser transitoria en el caso del "stunning" postcardioversión o permanente, en la miopatía auricular (en la que se incluiría los bloqueos interauriculares y el Síndrome de Bayés<sup>(18)</sup>); el cor triatriatum es una malformación congénita con segmentación obstructiva de la aurícula izquierda que dificulta el vaciado auricular. Es muy infrecuente que la anomalía de Ebstein provoque obstrucción al llenado ventricular derecho.

Entre la patología venosa responsable de DD cabe resaltar una causa reciente e iatrogénica como es la estenosis de venas pulmonares provocada por la ablación por radiofrecuencia para el tratamiento de la fibrilación auricular<sup>(19)</sup>; afortunadamente se trata de una complicación infrecuente y decreciente desde que se realiza mediante crioblación.

Las arritmias pueden provocar DD por tres mecanismos diferentes: 1º por pérdida de la contracción auricular como ocurre en la fibrilación y el flutter auricular; 2º por disociación aurículoventricular que sucede en los bloqueos

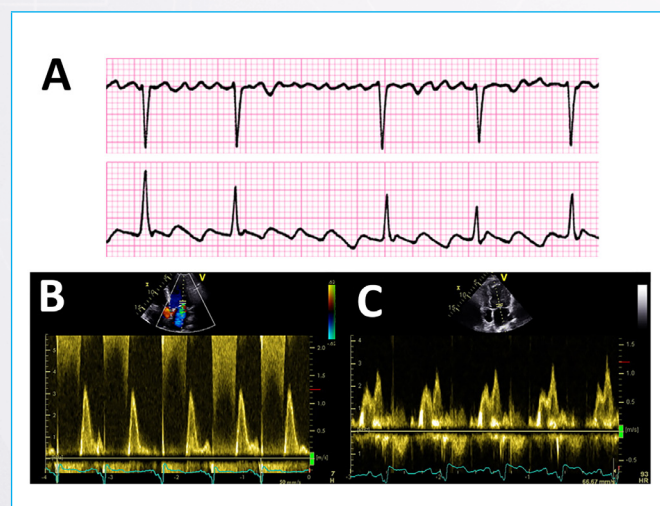
A-V o en taquicardias ventriculares y que impide la sincronía necesaria para el llenado normal, y 3º por acortamiento excesivo del tiempo diastólico como sucede en todas las taquicardias, incluidas las sinusales, que puede conllevar cuadros de bajo gasto, especialmente si se asocian con un déficit de relajación<sup>(20)</sup>.

La estenosis mitral, casi siempre provocada por la enfermedad reumática de la válvula, es un cuadro clásico de obstrucción al llenado y elevación de las presiones retrógradas, que sigue siendo prevalente en países en vías de desarrollo. Se trata de una causa frecuente de DD extra o mejor pre-ventricular.

La excesiva rigidez pericárdica es la causa del cuadro crónico de constricción, difícil a menudo de diferenciar de la restricción; la plétora del líquido intrapericárdico puede provocar taponamiento cardíaco, con grave dificultad del llenado biventricular y ser causa grave, aguda o subaguda, de DD que requerirá pericardiocentesis.

Prácticamente todas estas patologías son diagnosticables con un electrocardiograma (las arritmias) o con un ecocardiograma, por lo que no es necesario recurrir a técnicas más sofisticadas para su estudio y verificación.

De todas las mencionadas, probablemente la fibrilación auricular sea la más frecuente en la práctica clínica; la fibrilación imposibilita que exista sístole auricular lo que dificulta el adecuado llenado y además somete al ciclo cardíaco a frecuencias desiguales lo que impide una adecuada regulación del mismo por parte del sistema nervioso autónomo<sup>(21)</sup>. La fibrilación auricular es "per se" una disfunción diastólica aunque el VI esté totalmente indemne y a menudo provoca situaciones de bajo gasto. Su instauración provoca una gran disparidad clínica: desde la más absoluta inadvertencia hasta un cuadro de edema agudo de pulmón, pasando por leves molestias inespecíficas o disnea de moderados esfuerzos. La causa de tanta variabilidad puede estar, además de en las comorbilidades que tenga el paciente, en la frecuencia ventricular de inicio y en la dependencia que tuviera su llenado previo de la contracción auricular. Así, por ejemplo, el paciente de la derecha de la **Figura 2** con onda A prominente acusará bastante más la caída en fibrilación auricular que el de la izquierda que apenas tiene onda A en el llenado mitral.



**Figura 2.** A: Ejemplo de electrocardiograma que muestra fibrilación auricular. B: Llenado mitral en un paciente en ritmo sinusal que muestra una onda E prominente y una onda A muy reducida. C: Patrón de llenado mitral en ritmo sinusal en el que predomina la onda A. La tolerancia al pasar a fibrilación debería ser distinta en los dos casos.)

La miopatía auricular, entidad relacionada con la dilatación y la disfunción sistólica y diastólica de la aurícula tiene cada vez más una entidad propia por el

riesgo de provocar fibrilación auricular, de generar elevación de presiones de llenado y de ser la causa de enfermedad isquémica cerebral aguda<sup>(22)</sup>.

Así pues, en el estudio etiopatogénico y en el diagnóstico diferencial de la IC con FE preservada deberíamos incluir un diagrama espectral más amplio del que nos ofrecen las guías y que sobrepase la tesitura de la DD de origen ventricular

## Ideas para recordar

- La IC con FE preservada es una entidad real y cada día más frecuente.
- La existencia de FE preservada no excluye la presencia de afectación sistólica, como demuestran los parámetros de deformación ventricular y especialmente el strain longitudinal global.
- La DD de origen ventricular puede ser debida a fallo de la relajación, de la distensibilidad o de ambas. Las guías no discriminan entre ambos mecanismos.
- Más allá del VI, existen otras causas múltiples y variadas que complican, dificultan u obstruyen el llenado ventricular y que provocan también IC de origen diastólico.
- La fibrilación auricular es “per se” una causa de DD y su tolerancia clínica depende, en parte, de la dependencia del paciente de la contracción auricular.

## Abreviaturas

- DD:** Disfunción diastólica  
**FE:** Fracción de eyección  
**IC:** Insuficiencia cardíaca  
**VI:** Ventrículo izquierdo

## Bibliografía

1. Appleton CP, Hatle LK, Popp RL. Demonstration of restrictive ventricular physiology by Doppler echocardiography. *J Am Coll Cardiol.* 1988;11:757-68
2. The Task Force on Heart Failure of the European Society of Cardiology. *Eur Heart J.* 1995;6:741-51
3. Ganghi K, Powers JC, Nomeir AM, et al. "The Pathogenesis of acute pulmonary edema associated with Hypertension. *N Eng J Med.* 2001;344:17-22
4. Owan TE, Hodge DO, Herges RM, et al. Trends in prevalence and outcome of heart failure with preserved ejection fraction. *N Eng J Med.* 2006;355:251-9
5. Mirsky I, Cohn PF, Levine JA. Assessment of left ventricular stiffness in primary myocardial disease and coronary artery disease. *Circulation.* 1974;50:128-136
6. Nagueh SF, Appleton CP, Gillebert TC, et al. Recommendations for the evaluation of left ventricular diastolic function by echocardiography. *Eur J Echocardiogr.* 2009;10:165-93
7. Braunwald E. En Braunwald Heart Disease. El libro de Medicina Cardiovascular. Edit Marban Libros. Fisiopatología de la Insuficiencia Cardíaca 614-52 Madrid 2004
8. Nagueh SF, Smiseth OA, Appleton CP, et al. Recommendations for the evaluation of left ventricular diastolic function by echocardiography: An update from the American society of echocardiography and the European association of cardiovascular imaging. *J Am Soc Echocardiogr.* 2016;29:277-314
9. Opdahl A, Remme EW, Helle-Valle T, et al. Determinants of left ventricular early-diastolic lengthening velocity. Independent contributions from left ventricular relaxation, restoring forces and lengthening load. *Circulation.* 2009;119:2578-86
10. Flachskampf FA, Biering-Sorensen T, Solomon SD, et al. Cardiac imaging to evaluate left ventricular diastolic function. *J Am Coll Cardiol Img.* 2015;8:1071-93
11. Namba T, Masaki N, Matsuo Y, et al. Arterial stiffness is significantly associated with left ventricular diastolic dysfunction in patients with cardiovascular disease. *Int Heart J.* 2015;57:729-35
12. Ha JW, Andersen OS, Smiseth OA. Diastolic stress test. *J Am Coll Cardiol Img.* 2020;13:272-82
13. Etayo A. La distensibilidad ventricular en el corazón humano. Tesis Doctoral. Universidad Complutense de Madrid. 1988
14. Andersen OS, Smiseth OA, Dokainish H, et al. Estimating left ventricular filling pressure by echocardiography. *J Am Coll Cardiol.* 2017;69:1937-1948
15. Okada K, Mikami T, Kaga S, et al. Early diastolic annular velocity at the interventricular septal annulus correctly reflects left ventricular longitudinal myocardial relaxation. *Eur J Echocardiogr.* 2011;12:917-23
16. Marino P, Little W, Rossi A, et al. Can left ventricular diastolic stiffness be measured noninvasively? *J Am Soc Echocardiogr.* 2002;15:935-43
17. Chamsi-Pasha MA, Zhan Y, Debs D, Shah DJ. CMR in the evaluation of diastolic dysfunction and phenotyping of HFpEF. Current role and future perspectives. *J Am Coll Cardiol Img.* 2020;13:283-96
18. Bayes de Luna A, Platonov P, Cosio FG, et al. Interatrial blocks. A separate entity from left atrial enlargement. A consensus report. *Journal of Electrocardiology,* 2012;45:445-51
19. Almendral J, Barrio-López MT. Estenosis de la vena pulmonar tras ablación: la distancia entre la clínica y los hallazgos de imagen y la importancia de las palabras en este contexto. *Rev Esp Cardiol.* 2015;68:1056-8
20. Hay I, Rich J, Ferber P, et al. Role of impaired myocardial relaxation in the production of elevated left ventricular filling pressure. *Am J Physiol Heart Circ Physiol.* 2005;288:H1203-208
21. Leung M, van Rosendaal PJ, Abou R, et al. Left atrial function to identify patients with atrial fibrillation at high risk of stroke: new insights from a large registry. *Eur Heart J.* 2018 Apr 21;39(16):1416-1425
22. Packer M. Characterization, pathogenesis, and clinical implications of inflammation-related atrial myopathy as an important cause of atrial fibrillation. *J Am Heart Assoc.* 2020;9(7):e015343



## Evaluación de Masas Cardíacas por Resonancia Magnética Cardiovascular: Experiencia en un Instituto Clínico de Referencia Nacional.

Diego Xavier Chango Azanza  
Germán Botello Valverde  
Alejandro García  
Mónica Chapa  
Sandra G. Rosales-Uvera

### Correspondencia

Xavier Chango Azanza  
diegochangomd@gmail.com

Departamento de Imagen Cardiovascular Avanzada. Instituto Nacional de Ciencias Médicas y Nutrición Salvador Zubirán, Ciudad de México, México.

Recibido: 29/07/2020  
Aceptado: 01/07/2021  
En línea: 31/08/2021

Citar como: Chango D, Botello G, García A, Chapa M, Evaluación de masas cardíacas por resonancia magnética Cardiovascular: Experiencia en un Instituto Clínico de Referencia Nacional. Rev Ecocar Pract (RETIC). 2021(Agosto); 4 (2): 8-14. doi: 10.37615/retic.v4n2a3

Cite this as: Chango D, Botello G, García A, Chapa M, Evaluation of cardiac masses by Cardiac Magnetic Resonance: Experience of a National reference Institute. Rev Ecocar Pract (RETIC). 2021(Agosto); 4 (2): 8-14. doi: 10.37615/retic.v4n2a3

### Palabras clave

- ▷ Resonancia Magnética Cardíaca
- ▷ Masas Cardíacas

### Keywords

- ▷ Cardiac Magnetic Resonance
- ▷ Cardiac Masses

### RESUMEN

La Resonancia Magnética Cardiovascular es una técnica versátil, no invasiva y no ionizante, que permite el estudio anatómico y funcional de distintas masas cardíacas, además de la capacidad de caracterización tisular con distintas secuencias. Este artículo de revisión pretende demostrar la utilidad de esta técnica en distintos tipos de masas de acuerdo a la experiencia de un instituto nacional de referencia, el algoritmo de diagnóstico etiológico y su aplicación en el seguimiento de estos pacientes.

### ABSTRACT

Cardiovascular Magnetic Resonance is a versatile, non-invasive, and non-ionizing technique that allows the anatomical and functional assessment of different cardiac masses, additionally to its ability of tissue characterization by several sequences. This review article aims to demonstrate the usefulness of this technique in different types of masses accordingly to the experience in a national medical reference center, the etiological diagnosis algorithm, and its application in the follow-up of these patients.

### Introducción

El avance tecnológico de la imagen cardiovascular ha demostrado una gran utilidad en el estudio de las masas intracardiacas. Su evaluación y detección precoz es importante para una determinación etiológica rápida y oportuna. La Resonancia Magnética Cardiovascular (RMC) es una técnica no invasiva y no ionizante, que de manera protocolizada puede ser de gran utilidad en el estudio de estos casos. Este artículo de revisión relata la experiencia del departamento de Imagen Cardiovascular de un instituto clínico de referencia nacional de la Ciudad de México, en la evaluación de distintas masas cardíacas por RMC.

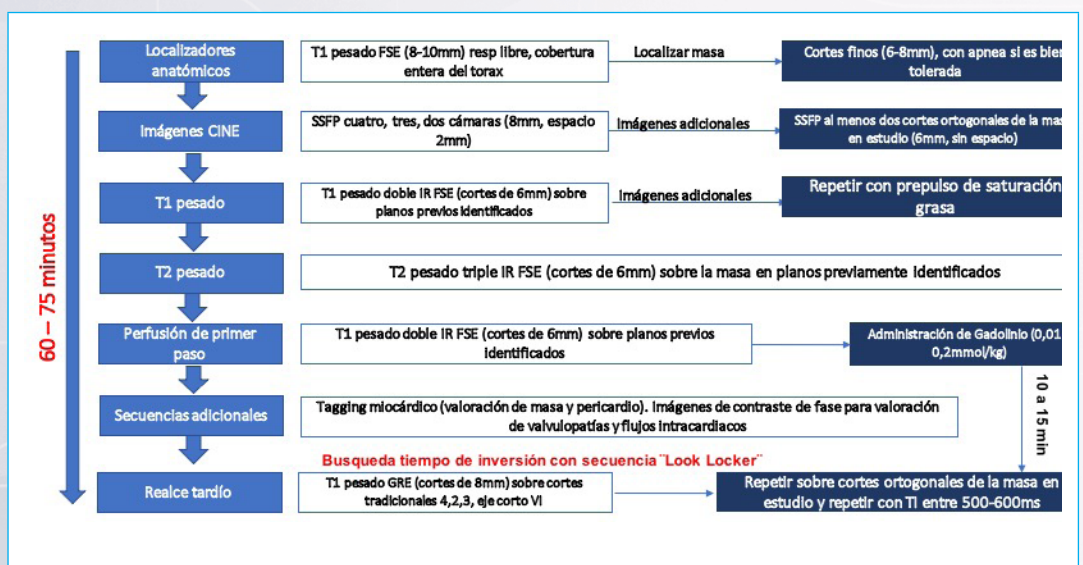


Figura 1. Protocolo de estudio de masas por Resonancia Magnética Cardiovascular utilizado en nuestra institución. Estudio ordenado en distintas secuencias. FSE: fast spin echo, SSFP: steady state free precession, IR: inversion-recovery, TI: tiempo de inversión.

## Consideraciones de la imagen por Resonancia Magnética Cardiovascular

La imagen por RMC permite la visualización de distintas estructuras cardíacas mediante la adquisición de cortes ilimitados multiplanares en distintas secuencias anatómicas y funcionales<sup>(1)</sup>. En contexto de masas cardíacas permite confirmar su presencia, descartando variantes anatómicas normales, además de proporcionar la caracterización del tejido y una precisa estimación del compromiso funcional intracardiaco y pericárdico.

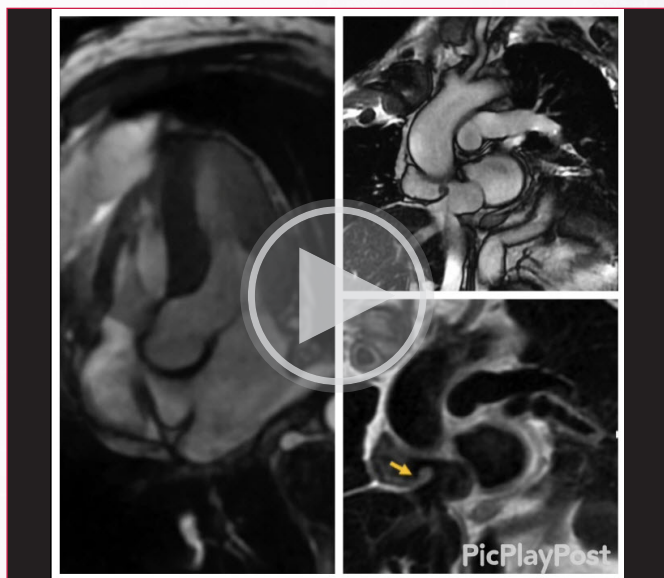
En el Instituto utilizamos un protocolo de estudio ordenado que permite diferenciar en forma detallada las distintas etiologías. Nuestro estudio de masas tiene una duración promedio de 60-75 minutos desde la preparación del paciente hasta la culminación del estudio (Figura 1).

### Tipos de Tumores Cardíacos

#### 1. Tumores Cardíacos Benignos

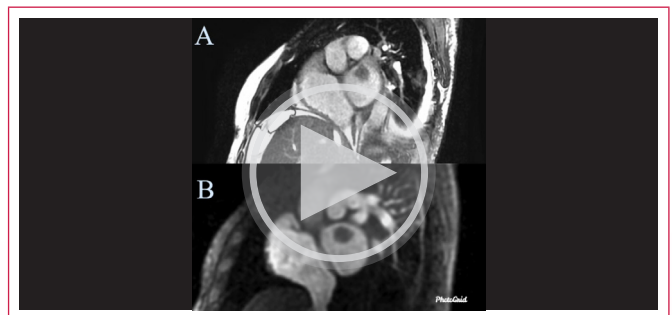
Por su sitio de origen, se pueden clasificar en primarios y secundarios. La mayoría de los tumores cardíacos primarios son benignos; y comprenden los mixomas, fibroelastomas papilares, lipomas, fibromas, rabdomiomas y hemangiomas. Sin embargo, el tipo más común de masa intracardiaca son los "pseudotumores"; como trombos o variantes anatómicas normales mal interpretadas.

- **Pseudotumores cardíacos:** Existen estructuras anatómicas o variantes normales que pueden interpretarse erróneamente como pseudotumor en un estudio de rutina inicial, requiriendo eventualmente de estudios adicionales. Entre estos encontramos la válvula de Eustaquio prominente, el ligamento de Marshall, o estructuras extracardiacas como hernias hiatales, entre otras (Video 1).



**Video 1.** Válvula de Eustaquio prominente como causa de pseudotumor cardíaco. Izquierda: Secuencia cine en proyección de vista de 4 cámaras con evidencia de un pseudotumor en la aurícula derecha. Derecha y arriba: Secuencia cine en proyección de eje corto a nivel auricular mostrando masa en relación a válvula de Eustaquio prominente en aurícula derecha. Abajo y a la derecha: Imágenes anatómicas ponderadas en T1 del mismo corte (flecha naranja).

- **Trombos intracardiacos:** La RMC ha demostrado ser la técnica no invasiva con el mayor rendimiento comparado contra la ecocardiografía convencional y la ecocardiografía con contraste<sup>(2)</sup>. Un enfoque solamente anatómico en ocasiones puede llegar a ser poco sensible para el diagnóstico de un trombo por sus características de imagen poco diferenciables del miocardio normal<sup>(3)</sup>. La caracterización tisular mediante la presencia de realce tardío posterior a la administración de contraste (gadolinio) ha sido validado para la detección de zonas de miocardio viable e infartado sobre la base de distintos patrones de captación de contraste. Con base en la naturaleza intrínseca del trombo y debido a su ausencia de vascularidad, con la elección de un tiempo de inversión más prolongado (500-600 ms) permite la confirmación etiológica en forma precisa, al no mostrar realce tardío de la masa<sup>(4)</sup> (Figura 2, Video 2).



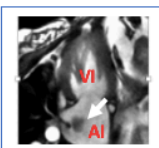

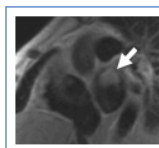
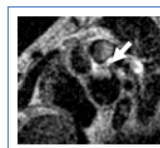
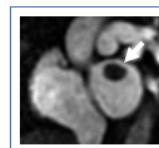
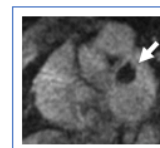
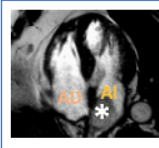
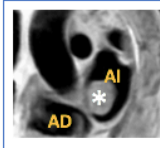

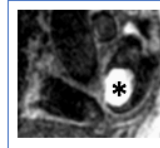


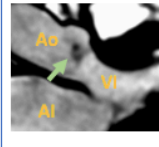
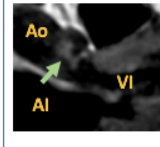
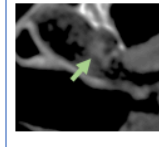
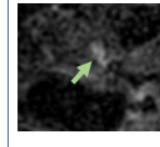


**Video 2.** Trombo en aurícula izquierda. A: Secuencia cine en proyección de vista de eje corto a nivel auricular izquierdo con la presencia de una masa en el techo de la aurícula izquierda. B: Captación de gadolinio en secuencia de perfusión de primer paso de la masa en el mismo corte.

- **Tumores cardíacos primarios benignos:** Los tumores cardíacos por su sitio de origen pueden ser primarios o secundarios. Los primarios se clasifican en tres tipos: benignos, malignos e intermedios con comportamiento biológico incierto. Esta última distinción se describió recientemente en la Organización Mundial de la Salud en 2015<sup>(5)</sup>. Los tumores benignos constituyen la mayoría de los tumores primarios (> 90%) e incluyen mixomas, rabdomiomas, el fibroelastoma papilar, fibromas, hemangiomas, lipomas y leiomiomas. Estos exhiben generalmente un pronóstico favorable, con mortalidad a 30 días de solo 1%. Generalmente son más comunes en mujeres mayores, y clínicamente se pueden presentar con múltiple variedad de síntomas.

**\*Mixoma cardíaco:** Clásicamente, se conocen como los tumores cardíacos primarios benignos más comunes; sin embargo, estudios recientes sugieren que el fibroelastoma papilar tiene mayor prevalencia<sup>(6)</sup>. Embriológicamente deriva de precursores de células mesenquimales. Su localización más frecuente es en la aurícula izquierda unida por un tallo a la fosa oval, pero puede ser visto en otras localizaciones. En RMC aparece como una masa heterogénea en las distintas secuencias ponderadas en T1 y T2 pre y post-contraste de gadolinio, debido a la composición de cantidades variables de tejido mixoide, hemorrágico, calcificado y necrótico<sup>(7)</sup> (Figura 2, Video 3).

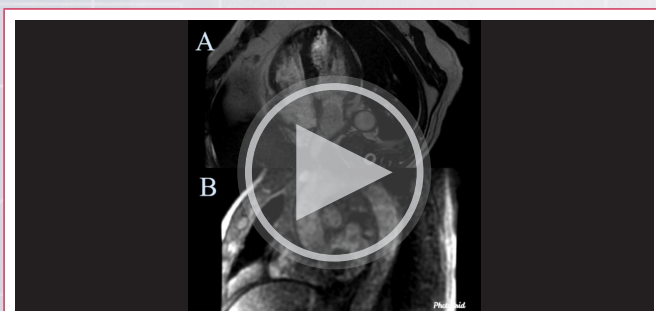
**\*Fibroelastoma papilar:** En la actualidad se debate si realmente se trata de una verdadera neoplasia cardíaca. Habitualmente se ubican en la superficie de las válvulas, especialmente las izquierdas, pudiendo localizarse en forma atípica en la superficie endocárdica. La mayoría de los pacientes se encuentran asintomáticos. La presentación clínica más común es la embolia, seguido de insuficiencia cardíaca y la muerte súbita. En la presentación habitual, se incluye la fiebre y la trombocitopenia. Aunque habitualmente miden <1cm, en forma ocasional pueden ser más grandes, causando obstrucción dinámica valvular y muerte súbita. La RMC puede mostrar hipereintensidad de estas masas en secuencias ponderadas en T2 debido a su contenido de tejido conectivo y matriz de mucopolisacáridos. El patrón de



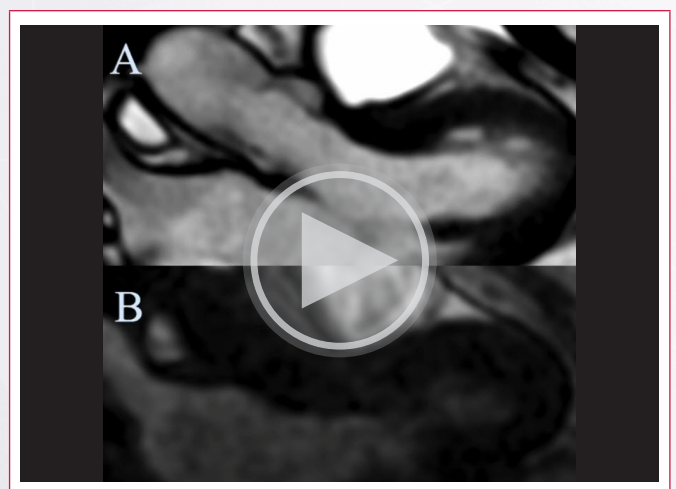
	Imágenes CINE	T1w	T1w FS	T2w	Perfusión	Realce tardío
Trombo	 Isointenso	 Hiperintenso	 No suprime	 Isointenso	 Ausente	 Ausente
Mixoma	 Hipointenso	 Hiperintenso	 No suprime	 Hiperintenso	 Presente (heterogéneo)	 Presente (heterogéneo)
Fibroelastoma papilar	 Isointenso	 Isointenso	 No suprime	 Hiperintenso	 Ausente	 Presente (heterogéneo)

**Figura 2.** Estudio protocolizado de caracterización tisular de masas cardíacas benignas. **Panel superior corresponde a trombo:** En la imagen fija de una secuencia cine en proyección modificada de vista de 2 cámaras se observa una masa (flecha blanca) isointensa respecto al miocardio, adherida al techo de la aurícula izquierda en secuencia ponderada en T1, isointensa en T2, no presenta captación de gadolinio en la secuencia de perfusión de primer paso y no tiene realce tardío. **Panel central corresponde a mixoma:** En la imagen fija de una secuencia cine en proyección de vista de 4 cámaras se observa una gran masa (asterisco) en la aurícula izquierda adherida al septum interatrial hipointensa respecto al miocardio, hiperintensa en secuencia ponderada en T2 STIR, con captación heterogénea de gadolinio en la secuencia de perfusión de primer paso y un realce tardío heterogéneo con zonas más intensas. **Panel inferior corresponde a fibroelastoma papilar:** En la imagen fija de una secuencia cine en proyección de vista de 3 cámaras se observa en la superficie vascular de la valva coronaria derecha de la válvula aórtica una masa heterogénea (flecha verde), isointensa en relación al miocardio en secuencia ponderada en T1, hiperintensa y heterogénea en secuencia ponderada en T2, sin captación de gadolinio en secuencia de perfusión de primer paso, y un realce tardío heterogéneo en su interior

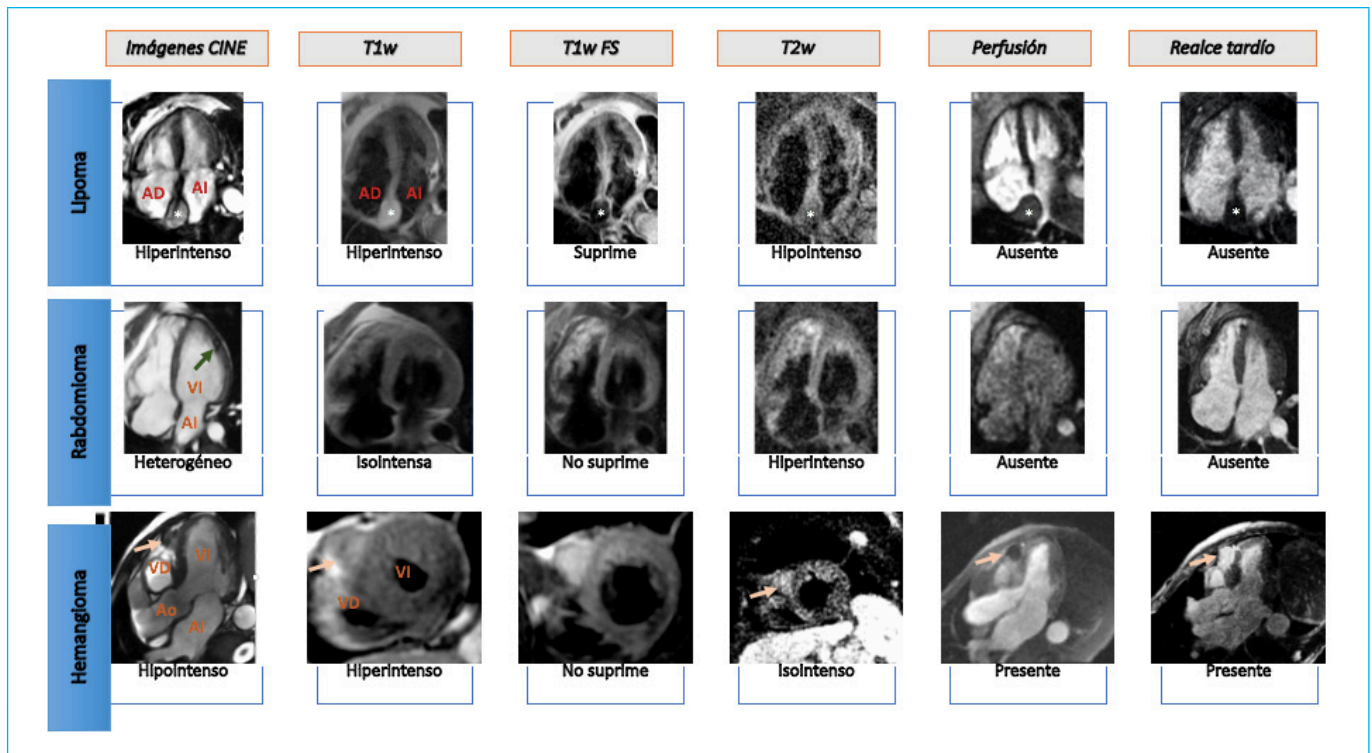
realce tardío puede ser atípico dada la naturaleza avascular de estas lesiones. Macroscópicamente, la masa tiene protrusiones papilares que surgen un pedículo fibroso central. Microscópicamente, están compuestas de núcleos fibroelásticos avasculares y cubiertos por una sola capa de células endocárdicas<sup>(6)</sup> (Figura 2, Video 4).



**Video 3.** Mixoma en aurícula izquierda. A: Secuencia cine en proyección de vista dos y cuatro cámaras con la presencia de una gran masa hipointensa en relación al miocardio a nivel del septum interauricular. B: Captación de gadolinio en secuencia de perfusión de primer paso de la masa en un eje corto a nivel auricular.

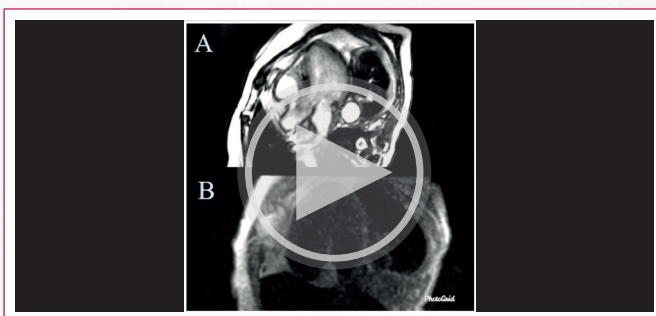


**Video 4.** Fibroelastoma papilar en válvula aórtica. A: Secuencia cine en proyección de vista tres cámaras con presencia de una masa móvil sobre la cara vascular (aórtica) de la valva coronaria derecha. B: Captación de gadolinio en secuencia de perfusión de primer paso de la masa en el mismo corte.



**Figura 3.** Estudio protocolizado de caracterización tisular de masas cardíacas benignas. **Panel superior corresponde a lipoma:** En la imagen fija de una secuencia cine en proyección de vista de 4 cámaras se observa en el septum interatrial una masa homogénea e hipointensa en relación al miocardio (asterisco), hiperintensa en secuencia ponderada en T1 con isointensidad con la grasa de la pared torácica y que suprime en secuencia ponderada en T1 con prepulsos de saturación grasa, sumado a la ausencia de captación de gadolinio en secuencia de perfusión de primer paso y de realce tardío. **Panel central corresponde a rabdomioma en esclerosis tuberosa.** La imagen fija de una secuencia de cine en proyección de 4 cámaras que muestra una masa en el espesor del miocardio ventricular izquierdo (flecha verde), isointensas en relación al miocardio en secuencias ponderadas en T1, hiperintensos en secuencia ponderada en T2 STIR, sin captación de gadolinio en secuencia de perfusión de primer paso, ni realce tardío. **Panel inferior corresponde a hemangioma en hemangiomatosis hepática:** La imagen fija de una secuencia cine en proyección de 3 cámaras muestra una masa redondeada heterogénea en ápex del ventrículo derecho (flecha rosa), hiperintensa en relación al miocardio en secuencias ponderadas en T1 y T2, con captación de gadolinio en secuencia de perfusión de primer paso y realce tardío heterogéneos.

**\*Lipoma:** Son masas benignas compuestas de adipocitos. Usualmente, cursan asintomáticos y son encontrados incidentalmente en estudios de ecocardiografía. Están relacionados a edad avanzada, obesidad y sexo femenino, y ocasionalmente pueden estar asociados con arritmias. En la RMC tienen una hiperintensidad de señal similar a la grasa de la pared torácica en las imágenes ponderadas en T1 y T2. Esta hiperintensidad es suprimida con la aplicación de pre-pulsos de saturación grasa, lo cual confirma su presencia. Además, debido a la ausencia de vascularidad de estas lesiones no tienen realce tardío de gadolinio (Figura 3, Video 5).



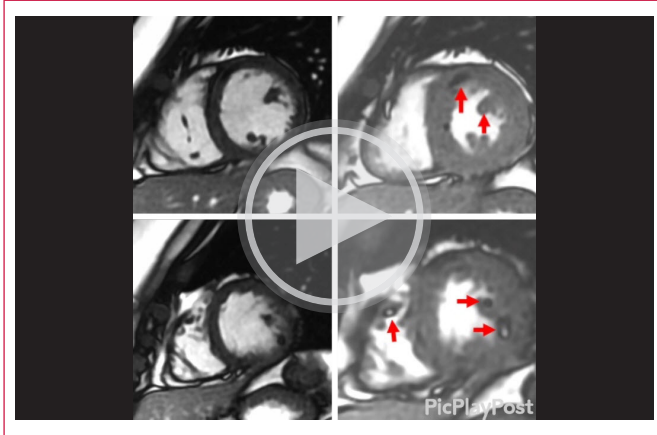
**Video 5.** Lipoma en el espesor del septum interauricular. A: Secuencia cine en proyección de vista cuatro y tres cámaras con una masa hipointensa en relación al miocardio a nivel del septum interauricular. B: Ausencia de captación de gadolinio en secuencia de perfusión de primer paso de la masa en el mismo corte.

**\*Hemangioma:** Son masas vasculares benignas presentes en cualquier grupo etario. La cuarta parte de estas neoplasias se encuentran en pacientes pediátricos. Es un tumor poco frecuente y pueden estar localizados en cualquier cavidad cardíaca. Usualmente no presentan síntomas, pero dependiendo de la ubicación puede manifestarse como disnea, dolor de pecho, insuficiencia cardíaca, derrame pericárdico y muerte súbita. En la RMC y tomografía computada tienen una presentación clásica que los radiólogos reconocen habitualmente en otras regiones como el hígado, como masas con contornos lobulares lisos y septos internos delgados, describiéndose tres variantes histológicas: capilar, cavernosa y arteriovenosa<sup>(9)</sup>. Tienen una hiperintensidad de señal heterogénea en secuencias ponderadas en T2; y un patrón de realce tardío gradual en el tiempo, nodular y discontinuo de la periferia hacia el centro. Microscópicamente, están compuestos por vasos dilatados con células endoteliales blandas y proporciones variables de tejido fibroconectivo (Figura 3)

**\*Rabdomioma:** Son proliferaciones hamartomatosas compuestas de cardiomiocitos agrandados y vacuolados. Representan > 90% de los tumores descubiertos en la etapa prenatal y afectan principalmente a niños. En el 80% de los casos se asocian a esclerosis tuberosa, la cual se trata de una afección genética de carácter autosómico dominante causada por mutaciones en los genes TSC1 o TSC2. Debido a esto, los pacientes con esclerosis tuberosa deben someterse a vigilancia clínica, ya que el 34% de ellos presentarán rabdomiomas. Se presentan con mayor frecuencia en los ventrículos, aunque se han descrito en las cuatro cámaras cardíacas. Su presentación clínica es muy variable, desde un curso asintomático hasta insuficiencia cardíaca, y/o arritmias<sup>(10)</sup>.



En la RMC son masas isointensas en relación al miocardio en secuencias ponderadas en T1 e hiperintensas en imágenes ponderadas en T2; en contraste con los fibromas que a menudo son hipointensos en las imágenes ponderadas en T2. Además, típicamente muestran ausencia o mínimo realce tardío de gadolinio. (Figura 3, Video 6).



**Video 6.** Rbdomiomas en el ventrículo izquierdo. Arriba a la izquierda secuencia cine en proyección de vista de eje corto a nivel medio, a la derecha imagen fija del mismo corte. Abajo a la izquierda secuencia cine en proyección de vista de eje corto a nivel apical con presencia de múltiples masas en el espesor miocárdio ventricular, a la derecha imagen fija del mismo corte.

## 2. Tumores Cardiacos Malignos

Comprenden el otro espectro de los tumores. Por su sitio de origen se pueden clasificar en primarios o secundarios.

- **Tumores cardiacos malignos primarios:** Son menos frecuentes que los benignos, representando los sarcomas cardíacos más de dos tercios de los casos. En comparación con los sarcomas extracardiacos de tejidos blandos, los sarcomas cardíacos se observan en pacientes más jóvenes y tienen peor pronóstico con tasa de supervivencia a 5 años del 14%. Los subtipos histopatológicos de sarcomas cardíacos primarios incluyen: angiosarcomas, leiomiomas, liposarcomas, rbdomiosarcomas, sarcomas sinoviales, mixofibrosarcomas y sarcomas pleomórficos indiferenciados. Los angiosarcomas, seguidos de los leiomiomas, son los sarcomas diferenciados más comunes<sup>(11)</sup>.

**\*Angiosarcomas:** son tumores muy agresivos, con canales vasculares de forma irregular revestidos por células epiteliales anaplásicas con áreas considerables de necrosis y hemorragia. Su localización es en aurícula derecha en aproximadamente 75% de los casos, típicamente ocupan esta cámara y luego se infiltran en el pericardio, la válvula tricúspide, ventrículo derecho y arteria coronaria derecha. La metástasis puede desarrollarse en el 47-89% de los pacientes, siendo común la extensión a nivel pulmonar.

Estos suelen presentar síntomas de insuficiencia cardíaca derecha, disnea por hemopericardio, y palpaciones secundarias a arritmias supraventriculares. La invasión de estructuras adyacentes al momento del diagnóstico es común, y se observan frecuentemente derrame pericárdico y pleural.

En las imágenes ponderadas en T1 de la RMC, aparecen como lesiones isointensas en relación al miocardio con múltiples áreas nodulares hiperintensas, a menudo representadas con apariencia de "coliflor". Las características del realce tardío de gadolinio del tumor muestran un patrón heterogéneo, eventualmente con un gran núcleo necrótico que no realza.

- **Tumores cardiacos malignos secundarios:**

**\*Metástasis Cardíacas:** se pueden encontrar en hasta el 18% de las personas con cáncer en estadio IV y, por lo tanto, son el tipo más común de neoplasia que afecta el corazón. Los tumores cardíacos pueden propagarse por siembra hematológica, difusión linfática retrógrada, extensión directa o extensión venosa.

Los carcinomas de tórax; incluidos los de mama, pulmón y esófago, son los carcinomas más comunes que metastatizan al corazón. Generalmente se diseminan por extensión directa y linfática retrógrada, se manifiestan más comúnmente como derrame y/o enfermedad pericárdica.

Los carcinomas de células renales y hepatocelulares a menudo se extienden al corazón a través de la extensión venosa, lo que puede provocar trombosis en la vena cava inferior y crecimiento de masas secundarias intracavitarias.

En la RMC, la mayoría de los tumores malignos cardíacos secundarios son hipointensos en relación al miocardio en las imágenes ponderadas en T1 e hiperintensas en las imágenes ponderadas en T2. Una excepción notable a esto es el melanoma metastásico, que es hiperintenso en las imágenes ponderadas en T1 debido a los efectos paramagnéticos de la melanina que acortan el tiempo de relajación de T1. Es de destacar que la presencia de metástasis cardíacas por RMC, incluso si está aislada, confiere un pronóstico similar a los cánceres en estadio IV<sup>(12)</sup>.

Las imágenes de FDG-PET/CT se usan comúnmente para evaluar las lesiones metastásicas. En la mayoría de los tejidos extracardiacos, la delimitación de un FDG-PET focal es relativamente simple. En las metástasis cardíacas, esta tarea es más desafiante. El miocardio, debido a su alta actividad metabólica, presenta una captación de FDG similar a un tumor<sup>(13)</sup>. Por lo cual, los pacientes deben someterse a una preparación dietética adecuada antes de la imagen FDG-PET<sup>(14)</sup>. (Figura 4) El manejo de estos pacientes debe ser individualizado y dirigido hacia el tumor primario. La resección generalmente no está indicada, excepto en condiciones seleccionadas: 1) en pacientes con metástasis intracavitarias que resultan en complicaciones hemodinámicas significativas que progresan a descompensación cardíaca; o 2) cuando el tumor primario está controlado y se espera un buen pronóstico<sup>(13)</sup>.

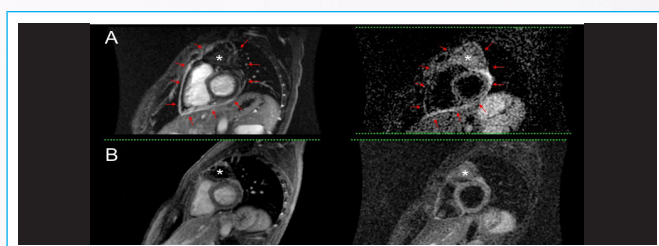
No es poco frecuente que algunos tumores invadan y afecten el pericardio, y su caracterización por RMC se ha utilizado cada vez más en la práctica clínica. El diagnóstico de afectación pericárdica se hace fácil y aclara dudas diagnósticas cuando existe engrosamiento y la presencia de realce tardío de gadolinio. Por otro lado, el grado de inflamación subyacente puede ayudar a guiar la terapia: las imágenes ponderadas en T2, al identificar edema, clasifican la pericarditis en una etapa activa y aguda; mientras que la ausencia de edema sugiere una etapa más subaguda o crónica de la enfermedad. Estas secuencias de imágenes de la RMC han allanado el camino para la clasificación en etapas de la pericarditis basada en imágenes: aguda, subaguda y curada. La presencia de inflamación en las etapas agudas (hiperintensidad en secuencia ponderada en T2 y realce tardío de gadolinio) ayuda a indicar el inicio o la intensificación de la terapia. Por el contrario, la resolución del edema pericárdico con alivio de los síntomas sugiere una curación de la afectación pericárdica.

En casos de enfermedades recurrentes y crónicas, la presencia de realce tardío de gadolinio con o sin edema en las imágenes ponderadas en T2 durante el tratamiento, puede demostrar fracaso de la terapia o un caso más agresivo, ameritando la introducción de productos biológicos o una terapia más prolongada. Finalmente, ante la ausencia de engrosamiento del pericardio y de ambas señales tanto edema como realce tardío de gadolinio indica un pericardio curado<sup>(15)</sup> (Figura 5, Video 7).

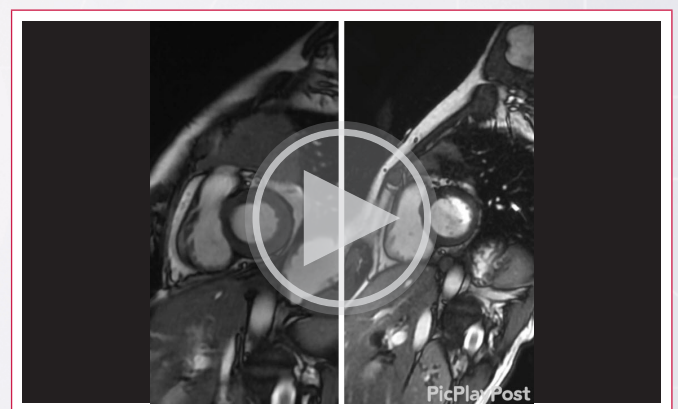


	Imágenes CINE	T1w	T1w FS	T2w	Perfusión	Realce tardío	PET-CT
<b>Linfoma no Hodgkin</b>	★ Hiperintenso	★ Isointenso	 No suprime	 Hiperintenso	 Presente	 Presente	 Hipercaptante
<b>Linfoma difuso células B</b>	* Heterogéneo	* Isointensa	 No suprime	 Hiperintenso	 Presente	 Presente	 Hipercaptante
<b>Histiocitosis sistémica</b>	+ Isointenso	+ Isointenso	 No suprime	 Isointenso	 Presente	 Presente	 Sin captación
<b>Paranglioma maligno</b>	▲ Isointenso	▲ Hiperintenso	 No suprime	 Hiperintenso	 Presente	 Presente	 Hipercaptante

**Figura 4.** Hallazgos de la caracterización tisular de masas cardíacas metastásicas malignas. **Panel superior corresponde a linfoma no Hodgkin:** La imagen fija de una secuencia cine en proyección de eje corto a nivel de grandes vasos muestra una gran masa mediastinal, heterogénea e infiltrante hacia el pericardio (estrella), isointensa en relación al miocardio en secuencia ponderada en T1, hiperintensa y heterogénea en secuencia ponderada en T2, con captación de gadolinio en secuencia de perfusión de primer paso, realce tardío y además compromiso extenso del pericardio; el PET-CT presenta hipercaptación de la masa. **Panel central-superior corresponde a linfoma difuso de células B:** En la imagen fija de una secuencia cine en proyección de eje corto se observa una masa adherida a la pared anterior del ventrículo derecho y de los grandes vasos a nivel mediastinal, con infiltración del pericardio (asterisco), isointensa en relación al miocardio en secuencia ponderada en T1, hiperintensa y heterogénea en T2 STIR, con captación heterogénea marcada de gadolinio en secuencia de perfusión de primer paso y de realce tardío heterogéneo; el PET-CT presenta hipercaptación. **Panel central-inferior corresponde a Enfermedad de Erdheim-Chester** (histiocitosis multisistémica): La imagen fija de una secuencia cine en proyección de 4 cámaras muestra una masa infiltrante a nivel del surco auriculoventricular derecho en cuyo espesor transcurre la arteria coronaria derecha (cruz blanca), es isointensa en relación al miocardio en secuencia ponderada en T1, hipointensa en secuencia ponderada en T2, con captación heterogénea de gadolinio en secuencia de perfusión de primer paso y realce tardío hiperintenso y homogéneo; el PET-CT no presentó hipercaptación, en relación a masa infiltrante fibrótica no neoplásica por enfermedad infiltrativa de base. **Panel inferior corresponde a metástasis de paraganglioma adrenal:** La imagen fija de una secuencia cine en proyección de eje corto de grandes vasos muestra una imagen infiltrante mediastinal (triángulo), isointensa en relación al miocardio en secuencia ponderada en T1, hiperintensa y heterogénea en secuencia ponderada en T2, con captación de gadolinio en secuencia de perfusión de primer paso y realce tardío heterogéneos; el PET-CT presentó hipercaptación de la masa de un tumor maligno metastásico de un primario ya conocido



**Figura 5. linfoma de Hodgkin en seguimiento. A:** Masa mediastinal en relación a tumor metastásico con infiltración y afectación aguda del pericardio. A la izquierda, la imagen de realce tardío muestra un compromiso extenso del pericardio (flechas rojas); a la derecha, se observa en secuencia ponderada en T2 con hiperintensidad del pericardio confirmando el proceso agudo (flechas rojas). **B:** Estudio comparativo realizado 10 meses posterior al tratamiento con quimioterapia y AINES. A la izquierda, el realce tardío muestra disminución del tamaño de la masa tumoral (asterisco) y resolución de la afectación pericárdica con ausencia de realce tardío e hipointensidad en secuencia ponderada en T2, de una pericarditis curada.)



**Vídeo 7.** Tumor metastásico extracardiaco a nivel mediastinal anterior. A: Secuencia cine en proyección de vista de eje corto al momento del diagnóstico. B: Secuencia cine en proyección de vista de eje corto 10 meses posteriores al diagnóstico, con tratamiento específico del linfoma de Hodgkin.



## Ideas para recordar

- La RMC permite el estudio detallado de las distintas masas cardíacas, resultando en una determinación etiológica no invasiva.
- Distintas masas o tumores pueden tener invasión y compromiso inflamatorio del pericardio siendo la RMC la técnica de elección para evaluar la respuesta al tratamiento instaurado.

## Bibliografía

1. Htem U, Tscholakoff D, Higgins C. MRI of the abnormal pericardium. *AJR Am J Roentgenol.* 1986;147(2):245-52.
2. Weinsaft J, Kim H, Shah D, Klem I, Crowley A, Brosnan R, et al. Detection of left ventricular thrombus by delayed-enhancement cardiovascular magnetic resonance prevalence and markers in patients with systolic dysfunction. *J Am Coll Cardiol.* 2008;52(2):148-57.
3. Kirkpatrick J, Wong T, Bednarz J, Spencer K, Sugeng L, Ward R, et al. Differential diagnosis of cardiac masses using contrast echocardiographic perfusion imaging. *J Am Coll Cardiol.* 2004;43(8):1412-9.
4. Weinsaft J, Kim R, Ross M, Krauser D, Manoushagian S, LaBounty T, et al. Contrast-enhanced anatomic imaging as compared to contrast-enhanced tissue characterization for detection of left ventricular thrombus. *JACC Cardiovascular imaging* 2009;2(8):969-79.
5. Burke A, Tavora F. The 2015 WHO Classification of Tumors of the Heart and Pericardium. *Journal of thoracic oncology* 2016;11(4):441-52.
6. Tamin S, Maleszewski J, Scott C, Khan S, Edwards W, Bruce C, et al. Prognostic and Bioepidemiologic implications of papillary fibroelastomas. *J Am Coll Cardiol.* 2015;65(22):2420-9.
7. Sparrow P, Kurian J, Jones T, Sivananthan M. MR imaging of cardiac tumors. *Radiographics* 2005;25(5):1255-76.
8. Maleszewski J, Bois M, Bois J, Young P, Stulak J, Klarich K. Neoplasia and the Heart: Pathological review of effects with clinical and radiological correlation. *J Am Coll Cardiol.* 2018;72(2):202-27.
9. Jain D, Maleszewski J, Halushka M. Benign cardiac tumors and tumorlike conditions. *Ann Diagn Pathol.* 2010;14(3):215-30.
10. Kocabaş A, Ekici F, Cetin I, Emir S, Demir H, Anı M, et al. Cardiac rhabdomyomas associated with tuberous sclerosis complex in 11 children: presentation to outcome. *Pediatric hematology and oncology* 2013;30(2):71-9.
11. Ramlawi B, Leja M, Abu Saleh W, Al Jabbari O, Benjamin R, Ravi V, et al. Surgical treatment of primary cardiac sarcomas: Review of a single-institution experience. *Ann Thorac Surg.* 2016;101(2):698-702.
12. Pun S, Plodkowski A, Matasar M, Lakhman Y, Halpenny D, Gupta D, et al. Pattern and prognostic implications of cardiac metastases among patients with advanced systemic cancer assessed with cardiac magnetic resonance imaging. *J Am Heart Assoc.* 2016;5(5):e003368.doi: 10.1161/JAHA.116.003368.
13. Katalinic D, Stern-Padovan R, Ivanac I, Aleric I, Tentor D, Nikolac N, et al. Symptomatic cardiac metastases of breast cancer 27 years after mastectomy: a case report with literature review--pathophysiology of molecular mechanisms and metastatic pathways, clinical aspects, diagnostic procedures and treatment modalities. *World Journal of Surgical Oncology.* 2013;11:14. <http://www.wjso.com/content/11/1/14>.
14. Tarkin J, Čorović A, Wall C, Gopalan D, Rudd JHF. Positron emission tomography imaging in cardiovascular disease. *Heart* 2020;0:1-7.
15. Chetrit M, Xu B, Kwon D, Ramchand J, Rodriguez R, Tan C, et al. Imaging-guided therapies for pericardial diseases. *JACC Cardiovascular imaging.* 2020;13(6):1422-37.

# Cuando los ecos no retornan, las venas resuenan

María Agustina Miragaya\*  
Norberto Tuler R\*\*  
Esteban Ludueña Clos \*\*\*

## Correspondencia

María Agustina Miragaya  
agustina\_mi@hotmail.com

\* *Cardióloga, Especialista en imágenes cardiovasculares. Instituto Médico Río Cuarto. Río Cuarto, Córdoba, Argentina*

\*\* *Cardiólogo, Master en ultrasonografía cardíaca. Instituto Médico Río Cuarto. Río Cuarto, Córdoba, Argentina.*

\*\*\* *Cardiólogo, Especialista en imágenes cardiovasculares. Hospital Británico. Buenos Aires, Argentina.*

Recibido: 19/2/2021

Aceptado: 07/05/2021

En línea: 01/09/2021

**Citar como:** Miragaya MA, Tuler N, Ludueña E: Cuando los ecos no retornan, las venas resuenan. Rev Ecar Pract (RETIC) 2021 (Agosto); 4 (2): 15-17. doi: 10.37615/retic.v4n2a4

**Cite this as:** Miragaya MA, Tuler N, Ludueña E: When echoes don't return, veins sound. Rev Ecar Pract (RETIC) 2021 (Agosto); 4 (2): 15-17. doi: 10.37615/retic.v4n2a4

## Palabras clave

- ▷ Drenaje venoso pulmonar anómalo
- ▷ Ecocardiografía
- ▷ Resonancia

## Keywords

- ▷ Anomalous pulmonary venous return
- ▷ Echocardiography
- ▷ Resonance

## RESUMEN

Las patologías poco frecuentes, como el caso del drenaje venoso pulmonar anómalo parcial, requieren que mantengamos un alto índice de sospecha para poder diagnosticarlas e instaurar el tratamiento adecuado, antes de que la repercusión hemodinámica sea irreversible. Para eso debemos recurrir a los métodos de imagen disponibles para realizar diagnósticos precisos y que ayuden al cirujano en su intervención.

## ABSTRACT

*Infrequent pathologies, such as the case of partial anomalous pulmonary venous return, needs to maintain a high index of suspicion, in order to be able to diagnose them and establish appropriate treatment, before the hemodynamic repercussion is irreversible. For this reason, we must resort to the imaging methods available to make accurate diagnoses and to help the surgeon in his intervention.*

## Presentación del caso

Paciente de sexo masculino de 43 años de edad, que consultó luego de cursar internación breve por accidente cerebrovascular isquémico transitorio (AIT) criptogénico, para completar estudios cardiovasculares con la finalidad de descartar fuente embolígena. Presentaba como único antecedente un ecocardiograma Doppler transtorácico (ETT) realizado 4 años antes en un control rutinario, en donde se evidenciaba un ventrículo derecho dilatado, sin aumento de las presiones pulmonares, ni shunts intracardiacos. En aquella oportunidad se le sugirió al paciente profundizar su estudio con un ecocardiograma transesofágico (ETE), pero se negó a realizarse el procedimiento por encontrarse asintomático.

Se realizó un electrocardiograma (ECG), que mostro ritmo sinusal, sin alteraciones significativas; radiografía de tórax que sin cambios en el parénquima pulmonar, con índice cardiotorácico conservado; Holter de 24 horas que descartó la presencia de fibrilación auricular paroxística, y un nuevo ETT en donde se evidenció una vez más un ventrículo derecho dilatado: diámetro basal: 49 mm; diámetro medio: 40 mm; longitud 79 mm; tracto de salida del ventrículo derecho distal: 33 mm (valores superiores respecto al estudio previo), con presión sistólica de arteria pulmonar (PSAP) normal; aneurisma del septum interauri-

cular (ASIA), sin shunts de izquierda a derecha. Con estos datos se procedió a realizar un ETE que confirmó los hallazgos anteriores, y agregó la presencia de pasaje de solución salina agitada (burbujas) a través del septum interauricular, compatibles con foramen oval permeable (FOP); por falta de tolerancia al estudio, no se pudo completar la evaluación de los retornos venosos auriculares. Se descartó también, la presencia de placas ateromatosas carotídeas por medio de un eco Doppler de vasos de cuello.

Debido a la ausencia de una causa clara de dilatación de cavidades derechas, se realizó una resonancia magnética cardíaca (RMC) con secuencias anatómicas, funcionales y de realce tardío de gadolinio, que incluyeron las vistas habituales agregando otras orientadas a visualizar los retornos venosos de ambas aurículas.

Los resultados obtenidos de la RMC fueron: Ventrículo izquierdo con estructura y función conservada, negativo para realce tardío con gadolinio (sin evidencia de signos compatibles con fibrosis). Ventrículo derecho severamente dilatado, con función sistólica en límites normales (VFD: 248 ml; VFS 113 ml; VS 135 ml; FEVD:53%). Aplanamiento diastólico del septum interventricular (compatible con sobrecarga de volumen). **Figura 1 – Video 1.** Aneurisma del septum interauricular (descartando comunicación interauricular (CIA). Desembocadura de tres venas pulmonares en Aurícula Izquierda (Superior derecha, superior izquierda, inferior derecha); observándose, además, una estructura vascular que

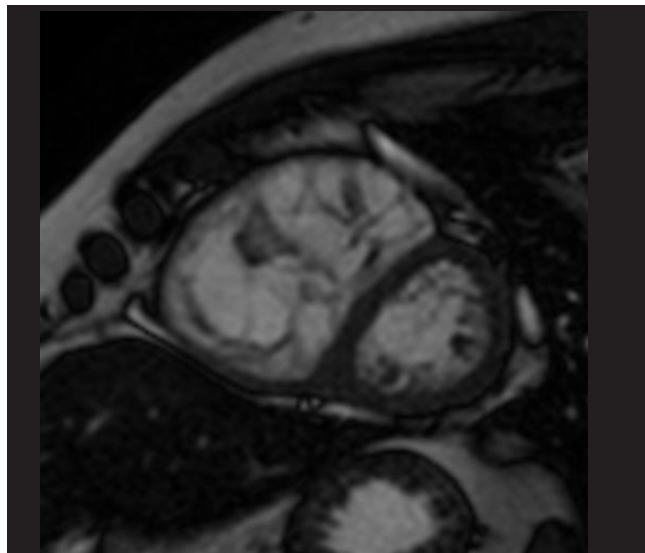


desemboca en aurícula derecha próxima al ostium de vena cava inferior, que impresiona corresponderse con drenaje venoso pulmonar anómalo parcial (DVPAP). **Video 2** – **Figura 2**.

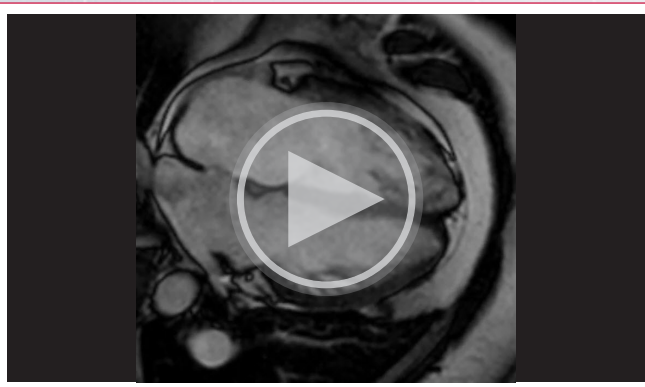
Se completaron los exámenes complementarios con tomografía de tórax, que no solo confirmó los hallazgos previos **Figura 3**, sino también descartó síndrome de la cimitarra y patologías del parénquima pulmonar asociadas, que son muy frecuentes en esta patología debido a un aumento del flujo vascular en el circuito pulmonar; lo cual es extraño en este caso ya que el paciente permaneció asintomático durante toda su vida, siendo este diagnóstico un hallazgo subsiguiente a su AIT, secundario al FOP.

El paciente fue derivado al servicio de cirugía cardiovascular para su corrección quirúrgica con derivación venoatrial más septación de FOP con parche de pericardio. Procedimiento bien tolerado, sin complicaciones. Recibió alta sanatorial a las 72hs. Se realizó seguimiento ecocardiográfico dos meses posteriores a la cirugía, con disminución de los volúmenes de ventrículo derecho.

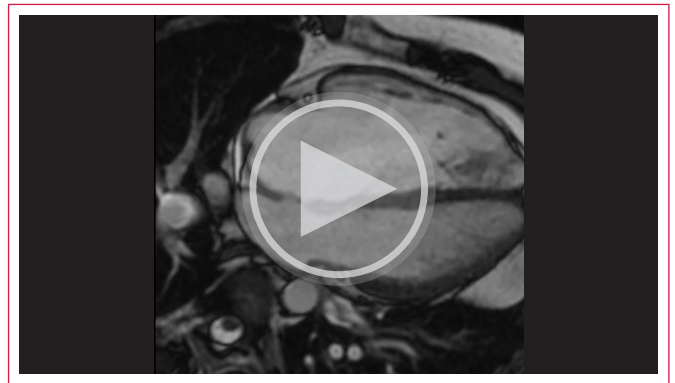
## Estudio por imagen



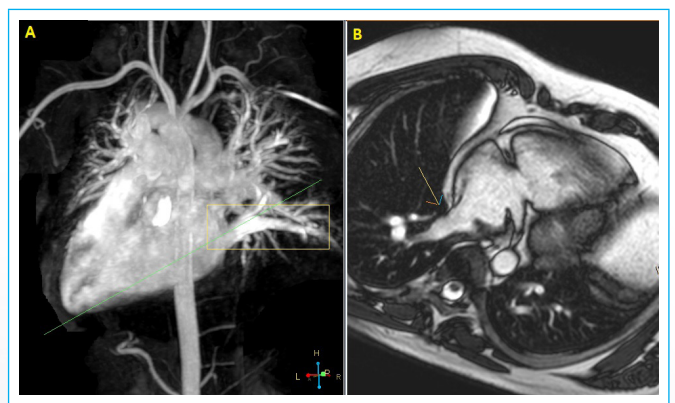
**Figura 1.** Secuencia cine de eje corto, que evidencia ventrículo derecho dilatado, con aplanamiento diastólico del septum interventricular



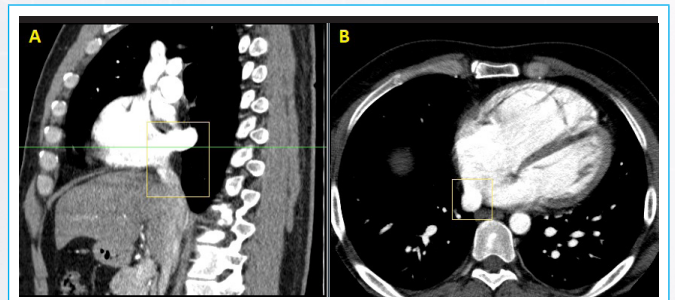
**Video 1.** Secuencia cine de 4 cámaras, donde se objetiva cavidades derechas dilatadas y aplanamiento diastólico septal



**Video 2.** Secuencia cine céfalo-caudal en plano 4 cámaras; se observa estructura vascular que drena en aurícula derecha, correspondiente a vena pulmonar inferior izquierda.



**Figura 2.** **A)** Angioresonancia que muestra estructura vascular desembocando en aurícula derecha (recuadro) **B)** Secuencia cine que objetiva desembocadura de vena cava inferior izquierda en aurícula derecha (flecha), que se corresponde con imagen de angioresonancia (A).



**Figura 3.** TC de tórax con contraste. **A)** Vista sagital **B)** Vista axial; ambas mostrando ingreso de vena cava inferior izquierda en aurícula derecha (recuadros).

## Discusión

En esta patología una o más venas pulmonares (pero no todas, a diferencia del drenaje venoso pulmonar anómalo total, detectable en la infancia) se conectan a la aurícula derecha o alguna de sus venas tributarias. Frecuentemente se acompaña de CIA, especialmente de tipo seno venoso, pero puede asociarse también a otras cardiopatías congénitas.

Existen varios tipos: 1) Las venas pulmonares derechas desembocan en VCS o directamente en aurícula derecha, 2) Las venas pulmonares derechas desembocan en VCI con o sin CIA (Síndrome de la Cimitarra, por su aspecto radiológico), 3) Las venas pulmonares izquierdas desembocan en la vena innominada.

En ausencia de otra malformación, el grado de compromiso hemodinámico que genera depende del número de venas anómalas y su lugar de inserción, la presencia y tamaño de la CIA, y el estado del lecho vascular pulmonar. La mayoría llegan asintomáticos a su vida adulta, o tienen síntomas leves como cuadros bronquiales a repetición, o insuficiencia cardiaca a temprana edad. Para arribar al diagnóstico podemos valernos en primer lugar del ecocardiograma transesofágico que es el método más disponible y el que nos permite una primera aproximación, continuando con la resonancia magnética cardiaca que permite evaluar las estructuras vasculares torácicas, y apoyarnos con tomografía de tórax con contraste (con tiempos venosos y arteriales); en general no es necesario recurrir a la angiografía. El tratamiento es su corrección quirúrgica.

## Conclusiones

La dilatación de ventrículo derecho sin causa aparente obliga a mantener un alto grado de sospecha de patologías poco frecuentes y de presentación atípica. Los métodos de imagen disponibles permiten arribar a un diagnóstico certero de la patología, su ubicación, la presencia de malformaciones asociadas y el compromiso hemodinámico que ésta genera.

## Ideas para recordar

- Las dilataciones de cavidades derechas, ya sean grado leve, moderado, o severo, ameritan su estudio imagenológico, a pesar de presentarse en pacientes asintomáticos.
- El ecocardiograma Doppler color tanto transtorácico como transesofágico, otorga una primera aproximación diagnóstica.
- La RMC permite estudiar tanto el corazón, para valorar la presencia de malformaciones asociadas, como las estructuras vasculares torácicas con precisión.

## Bibliografía

1. Majdalany DS, Phillips SD, Dearani JA, Connolly HM, Warnes CA. Isolated partial anomalous pulmonary venous connections in adults: twenty-year experience. *Congenit Heart Dis* 2010;5(6):537-45.
2. Hegde M, Manjunath SC, Usha MK. Conexión venosa pulmonar anómala parcial aislada: desarrollo de sobrecarga de volumen y presión pulmonar estimada elevada en adultos. *J Clin Imaging Sci*. 2019 14 de junio; 9:29. doi: 10.25259 / JCIS-8-2019. PMID: 31508264; PMCID: PMC6712552.
3. Pizzini A, Sonnweber T, Frank R, Theurl M, Weiss G, Tancevski I, Löffler-Ragg J. Implicaciones clínicas de la conexión venosa pulmonar anómala parcial: una causa poco común de hipertensión arterial pulmonar grave. *Pulm Circ*. 2020 26 de marzo; 10 (1): 2045894019885352. doi: 10.1177 / 2045894019885352. PMID: 32257114; PMCID: PMC7103593.
4. Snellen HA, van Ingen HC, Hoefsmid EC. Patrones de drenaje venoso pulmonar anómalo. *Circulación*. Julio de 1968; 38 (1): 45-63. doi: 10.1161 / 01.cir.38.1.45. PMID: 11712292.
5. Jahnke C, Hindricks G, Sommer P, Paetsch I. Cardiovascular magnetic resonance imaging for the detection and follow-up of isolated partial anomalous pulmonary venous connection. *Eur Heart J*. 2015 Sep 7;36(34):2337. doi: 10.1093/eurheartj/ehv196. Epub 2015 May 28. PMID: 26022010.
6. Babb JD, McGlynn TJ, Pierce WS, Kirkman PM. Isolated partial anomalous venous connection: a congenital defect with late and serious complications. *Ann Thorac Surg*. 1981 Jun;31(6):540-1. doi: 10.1016/s0003-4975(10)61345-8. PMID: 7247546.
7. Kafka H, Mohiaddin RH. Cardiac MRI and pulmonary MR angiography of sinus venosus defect and partial anomalous pulmonary venous connection in cause of right undiagnosed ventricular enlargement. *AJR Am J Roentgenol*. 2009 Jan;192(1):259-66. doi: 10.2214/AJR.07.3430. PMID: 19098208.
8. Nepomuceno R, Zeglinski M, Lerner J, Czarnecki W, Kirkpatrick ID, Strzelczyk J, Jassal DS. Multimodality imaging of anomalous pulmonary veins. *Cardiovasc Ultrasound*. 2011 Feb 2;9:3. doi: 10.1186/1476-7120-9-3. PMID: 21288339; PMCID: PMC3038141.



# Fiebre en tiempos de SARS-CoV-2

José David Rodrigo Carbonero

Departamento de Cardiología. Hospital Universitario de Cruces, Baracaldo, Vizcaya

Recibido: 08/09/2020

Aceptado: 20/06/2021

En línea: 31/08/2021

## Correspondencia

José David Rodrigo Carbonero  
j davidrodrigo@gmail.com

**Citar como:** Rodrigo JD. Fiebre en tiempos de SARS-CoV-2. Rev Ecar Pract (RETIC). 2021(Agosto); 4 (2): 18-21. doi: 10.37615/retic.v4n2a5

**Cite this as:** Rodrigo JD. Fever in SARS-CoV-2 times Rev Ecar Pract (RETIC). 2021(Agosto); 4 (2): 18-21. doi: 10.37615/retic.v4n2a5

## Palabras clave

- ▷ Endocarditis
- ▷ SARS-CoV-2
- ▷ Ecocardiograma

## Keywords

- ▷ Endocarditis
- ▷ SARS-CoV-2
- ▷ Echocardiography

## RESUMEN

Se presenta el caso de una mujer de 78 años portadora de una prótesis aórtica mecánica, que acude al servicio de urgencias con fiebre y otros síntomas inespecíficos dentro del periodo de pandemia por COVID-19. Este hecho provoca un retraso en su diagnóstico y en el inicio del tratamiento antibiótico, con el desarrollo de complicaciones importantes a nivel valvular y mala evolución posterior a pesar de tratamiento quirúrgico.

## ABSTRACT

We report the case of a 78-year-old woman with a mechanical aortic prosthesis, who presented to the emergency room with fever and other nonspecific symptoms in the context of COVID-19 coronavirus pandemic. This was the cause of a delay in the diagnosis and in the start of antibiotic treatment, with the development of complications and poor evolution despite surgical intervention.

## Presentación del caso

Se presenta el caso de una mujer de 78 años con antecedentes personales de hipertensión arterial y dislipemia y de estenosis aórtica severa sintomática con recambio en el año 1999 de la válvula por una prótesis mecánica ATS nº29 y con un último ecocardiograma de control en 2017 con buena función biventricular y prótesis normofuncionante.

Acude al servicio de Urgencias durante la pandemia por COVID-19 con una clínica de siete días de evolución de fiebre de hasta 38,5 °C, malestar general, artromialgias, hiporexia, ageusia y anosmia. Durante la exploración física se encuentra hemodinámicamente estable, con saturación basal de 94%, y sin hallazgos relevantes. En la analítica destaca una leucocitosis de 17.000/mm<sup>3</sup> con desviación izquierda, PCR 322, ferritina de 901 y LDH 393, con función renal conservada e iones en rango normal. Ante la sospecha de infección por SARS-CoV-2 se realiza una prueba rápida de anticuerpos y se traslada a su Hospital de referencia con sospecha de enfermedad por COVID-19.

Durante su estancia en planta durante 9 días, se realizan hasta 3 pruebas PCR de virus SARS-CoV-2 con resultado negativo. Se realizaron también otras pruebas microbiológicas, con urocultivo y antígenos de *Legionella* y *S. pneumoniae* negativos. En los hemocultivos se detecta el crecimiento de *S.epidermidis* por lo que se inicia antibioterapia de amplio espectro.

Se realiza ecocardiografía transtorácica y transesofágica (**Videos 1 a 6**) donde se observa un ventrículo izquierdo no dilatado, con hipertrofia concéntrica ligera y función sistólica conservada, con cavidades derechas de tamaño y función conservada. Sin embargo, destacan:

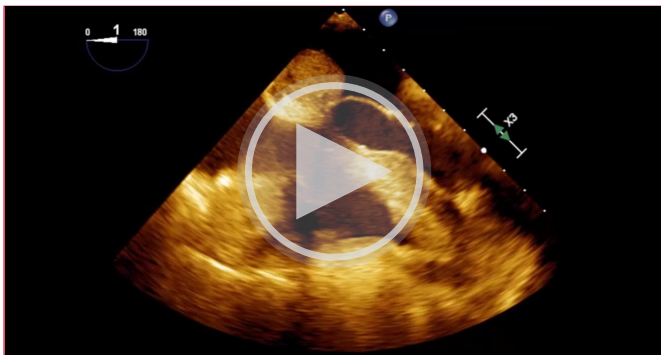
- A nivel de la prótesis aórtica mecánica existe una imagen móvil de 9 mm de ecogenicidad irregular adherida a la prótesis que protruye hacia el tracto de salida del ventrículo izquierdo compatible con vegetación.
- Se aprecia una solución de continuidad alrededor de la prótesis con flujo Doppler en su interior y comunicación con el tracto de salida del ventrículo izquierdo donde se objetiva un jet excéntrico, periprotésico, de insuficiencia aórtica.

Se completa el estudio con un TC cardiaco (**figuras 1 a 4**) para mejor caracterización anatómica de la lesión donde se aprecia:

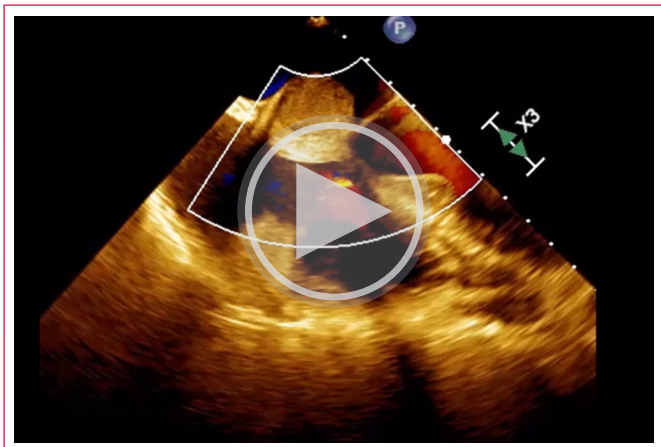
- Cavidad de 35,5 x 20 x 16,5 mm con cuello de 5,2 cm que se comunica con la aorta, en relación a pseudoaneurisma periprotésico.
- Imagen hipodensa con morfología en semiluna, de 9 mm de espesor y 30 mm de diámetro craneocaudal compatible con absceso.
- Arterias coronarias sin lesiones significativas.
- Ausencia de embolismos sépticos.

Con el diagnóstico de endocarditis infecciosa complicada, la paciente se deriva a su centro de referencia de cirugía cardiaca para intervención quirúrgica urgente. Presentó inestabilidad hemodinámica severa durante la cirugía y mala evolución posterior, con fallecimiento en la unidad de cuidados intensivos.

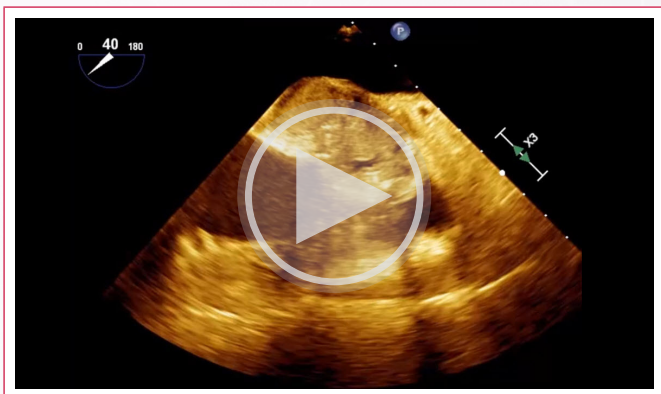
## Estudio por imagen



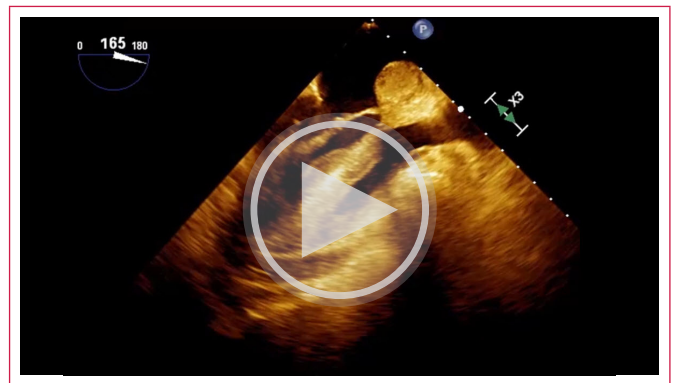
**Video 1.** ETE. Plano medioesofágico a 0°. Existe una gran masa hipoeicoica redondeada que ocupa gran parte del septo interauricular y llega a la cruz del corazón. Esta masa es hipoeicoica y tiene una estructura heterogénea con zonas ecolucentes.



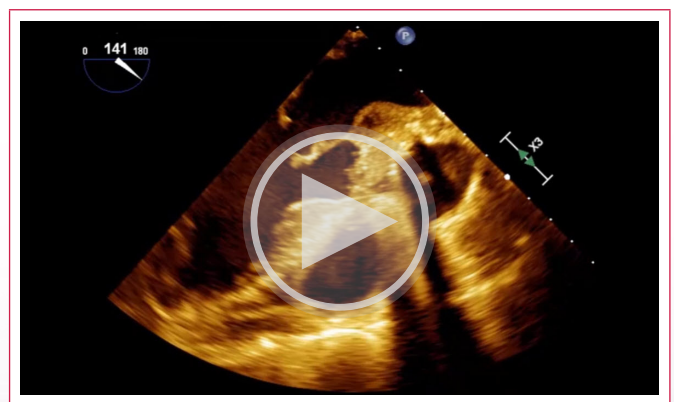
**Video 2.** ETE. Plano medioesofágico a 0°. El Doppler color muestra flujos normales en válvulas mitral y aórtica



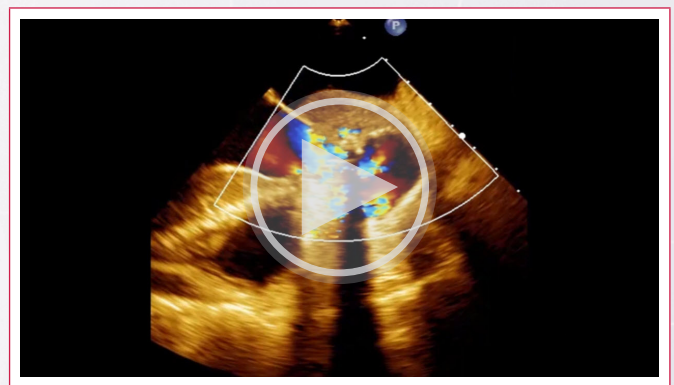
**Video 3.** ETE. Plano medioesofágico a 45°. Al girar el ángulo del ultrasonido se aprecia que la masa es un gran absceso que rodea el tracto de salida y se extiende hacia el septo interauricular.



**Video 4.** ETE. Plano medioesofágico a 180°. En esta orientación menos convencional se aprecia que el absceso se extiende como una gran masa en la aurícula izquierda.

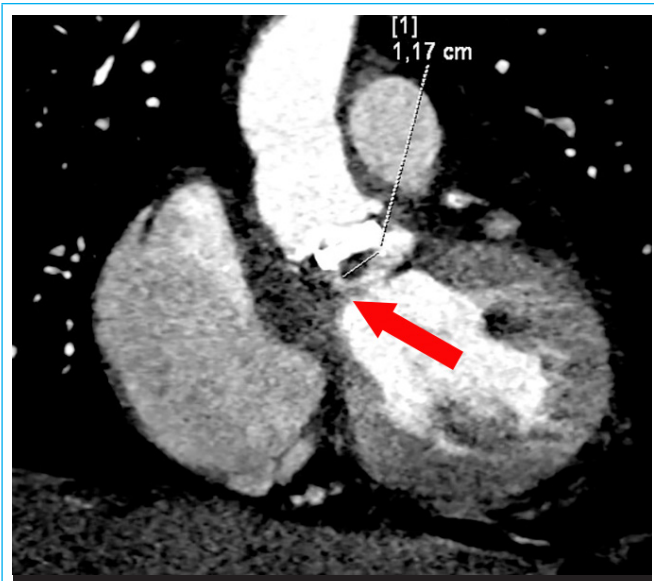


**Video 5.** ETE. Plano medioesofágico a 135°. Este plano muestra con claridad que la masa es un gran absceso perivalvular aórtico. El absceso rompe la unión mitroaórtica y se extiende como una masa oscilante que obstruye parcialmente el tracto de salida. Si se observa con cuidado se puede apreciar que la prótesis mecánica aórtica tiene un movimiento de balanceo que indica que está parcialmente desinsertada

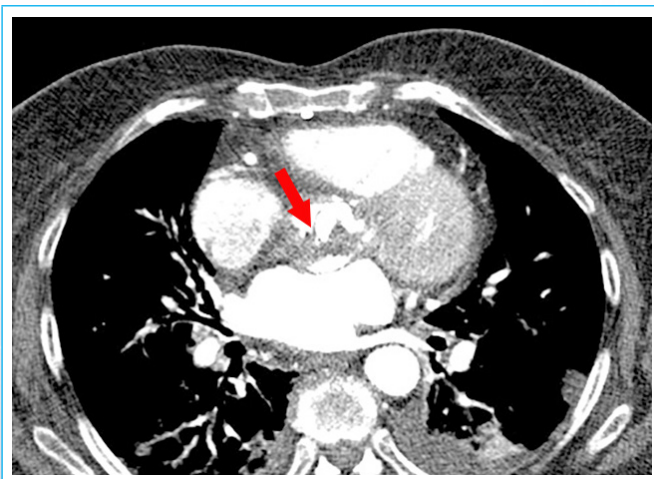


**Video 6.** ETE. Plano medioesofágico a 135°. La imagen muestra aceleración marcada de flujo en tracto de salida de VI y paso de flujo dentro de la masa por la zona de la continuidad mitroaórtica destruida

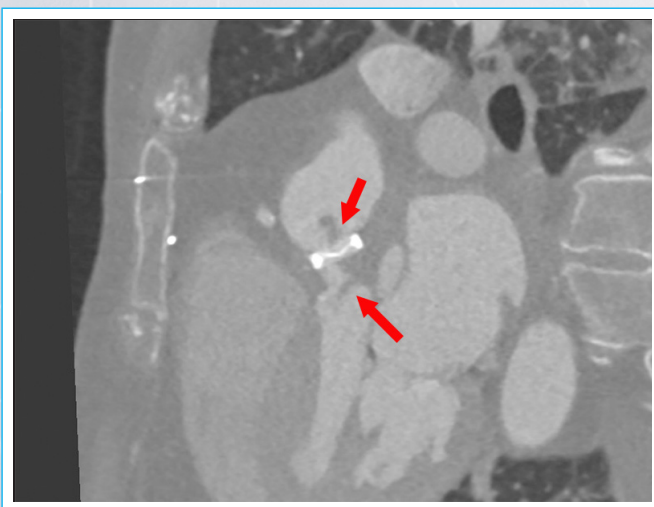




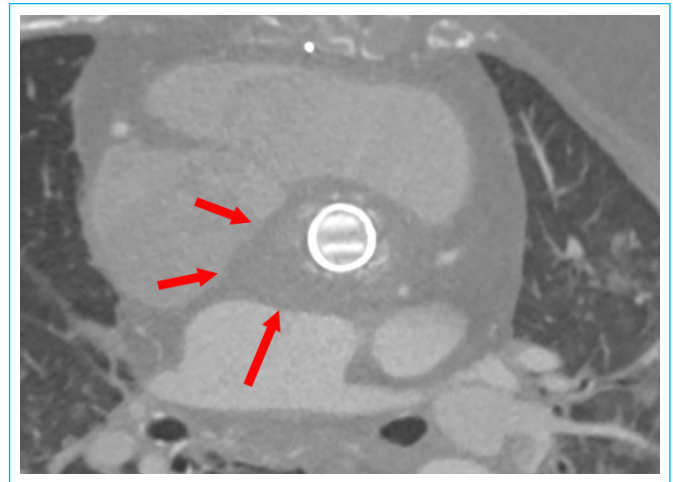
**Figura 1.** TC cardíaco. Plano sagital. Engrosamiento marcado de la región perivalvular en la región del absceso



**Figura 2.** TC cardíaco. Imagen axial. Desestructuración marcada de la raíz de la aorta



**Figura 3.** TC cardíaco. Orientación de eje largo equivalente a un plano de tres cámaras. Masas en el lado aórtico y en el lado ventricular de la prótesis.



**Figura 4.** TC cardíaco. Orientación paralela al plano de la prótesis que demuestra el gran engrosamiento perivalvular

## Discusión

La endocarditis infecciosa es una enfermedad asociada a gran mortalidad y complicaciones graves. La tasa de mortalidad hospitalaria se sitúa alrededor del 15-30% según diferentes series<sup>(1)</sup>, llegando hasta el 79% en función de las diferentes complicaciones<sup>(2)</sup>. Su naturaleza diversa y la evolución del perfil epidemiológico hacen que siga siendo un reto diagnóstico, siendo totalmente imprescindible un alto grado de sospecha en una gran variedad de situaciones clínicas diferentes.

El éxito del tratamiento se basa en la supresión de los microbios a través de los antimicrobianos junto con cirugía precoz en aquellos pacientes en alguna de las tres situaciones siguientes: insuficiencia cardíaca, infección descontrolada y prevención de complicaciones embólicas<sup>(3)</sup>.

La ecocardiografía es una de las técnicas de imagen más útiles en el diagnóstico y valoración de la endocarditis infecciosa y sus complicaciones. Las vegetaciones se visualizan principalmente a través de la ecografía como engrosamientos irregulares de las valvas, restringiendo la movilidad valvular en la mayoría de los casos. En un 30-50% de los pacientes con endocarditis, las vegetaciones no se detectan en la ecocardiografía transtorácica, siendo necesaria la utilización de ecocardiografía transesofágica, con una sensibilidad y especificidad superiores al 90%. Dentro de las complicaciones que se pueden visualizar con la ecocardiografía encontramos abscesos, pseudoaneurisma paravalvular, fístula, perforación valvular o nueva dehiscencia periprotésica<sup>(4)</sup>.

Hay que destacar además que la sensibilidad de los criterios de Duke modificados en la endocarditis de prótesis valvulares (EIPV), es menor que en la endocarditis de válvulas nativas, sobre todo en la fase más temprana de la enfermedad y en prótesis metálicas, pudiendo ser negativos los estudios de ETT/ETE hasta en un 30% de estos pacientes con EIPV. Los falsos negativos son debidos generalmente a complicaciones perianulares localizadas en la porción más anterior de la raíz aórtica, cuya visualización se ve dificultada por la sombra acústica de la prótesis. El TC multidetector y las imágenes nucleares fusionadas con tomografía (PET/TC) son especialmente útiles para el diagnóstico de complicaciones perianulares en el contexto de endocarditis tardía<sup>(5,6)</sup>.

A esta situación se suma en el caso presentado la situación actual de pandemia en la que nos hemos encontrado recientemente, con el colapso y mo-

dificación de todas las actuaciones asistenciales a nivel hospitalario. Además la realización de un ecocardiograma en pacientes con sospecha o infección confirmada por COVID-19 positivo es compleja desde el punto de vista de protección, siendo el ETE un procedimiento de mayor riesgo. Durante la pandemia, la imagen médica ha tenido que reorganizarse, limitando los estudios y organizando "circuitos COVID" con el objetivo de evitar que los laboratorios se conviertan en un foco de transmisión<sup>71</sup>. Estos ajustes, han tenido múltiples consecuencias entre las cuales se encuentra la demora en el diagnóstico de algunas patologías, con consecuencia fatales, como el cáncer o en este caso clínico la endocarditis infecciosa.

## Conclusión

La endocarditis infecciosa es una entidad con una gran mortalidad asociada, por lo que es muy importante tener una alta sospecha inicial para conseguir un diagnóstico precoz. Sin embargo, las alteraciones en la atención sanitaria fueron la causa en nuestra paciente de que se retrasara de manera catastrófica su diagnóstico y tratamiento. Por este motivo, a pesar de la situación actual hay que continuar realizando un diagnóstico diferencial amplio, ya que continúan acudiendo a los servicios de urgencias pacientes con diferentes patologías.

## Ideas para recordar

- Aunque el contexto clínico hace que estemos muy enfocados en el manejo de los pacientes con COVID-19 no podemos descuidar el resto de patologías. En este caso tenemos el ejemplo de un diagnóstico tardío de endocarditis infecciosa.
- El tratamiento de la endocarditis debe ser lo más rápido posible. En nuestra paciente, en un primer momento, ante los síntomas clínicos y la situación

de pandemia, se enfoca el caso ante un posible diagnóstico de COVID-19. Posteriormente, ante varias PCR negativa y con la llegada de los hemocultivos, se inicia tratamiento antibiótico de forma tardía.

- El diagnóstico tardío facilita la extensión local de la enfermedad y las complicaciones. En nuestra paciente la situación de pandemia actual hizo que el diagnóstico fuera tardío y que la paciente tuviera complicaciones locales importantes.

## Bibliografía

1. Habib G, Iancu P, Antunes MJ et al. Guía ESC 2015 sobre el tratamiento de la endocarditis infecciosa. *Rev Esp Cardiol* 2016; 69(1):69.e1-e49.
2. San Roman JA, Lopez J, Vilacosta I, et al. Prognostic stratification of patients with left-sided endocarditis determined at admission. *Am J Med* 2007;120:369-7.
3. Kiefer T, Park L, Tribouilloy C, et al. Association between valvular surgery and mortality among patients with infective endocarditis complicated by heart failure. *JAMA* 2011; 306:2239-47.
4. González-Alujas T. Endocarditis infecciosa. In: Evangelista-Masip A, Rodríguez-Palomares J, González-Alujas T, et al., ed. *Manual de ecocardiografía clínica*. Madrid: CTO editorial; 2018. p. 213-224.
5. Restrepo-Molina G, López-Torre J. Imagen cardíaca en el diagnóstico y manejo de la endocarditis infecciosa. *Rev Ecar Pract (RETIC)* 2016; 2: 1-8.
6. Olmos C, Vilacosta I, López J, et al. San Román. Artículo especial: Actualización en endocarditis protésica. *Cir Cardio* 2017; 24(1):33-40.
7. García-Fernández MA, Azcaráte-Agüero PM, Cabrera-Schulmeyer MC, et al. Actualización de las Recomendaciones sobre la logística de uso de la ecocardiografía durante la pandemia de COVID-19. Recomendaciones de la Sociedad Española de Imagen Cardíaca. *Rev Ecar Pract (RETIC)* 2020; 3 (2): 1-5.



# Circunfleja retroaórtica (RAC): ¿Entidad siempre benigna?, ¿Estudiarla siempre o nunca?

Miguel Amor\*  
Martin Bruzzese\*\*  
Pablo Ciavatta\*\*\*  
Mariana Cornelli\*\*\*\*  
Roberto Peidro\*\*

## Correspondencia

Miguel Amor  
miguelamor68@gmail.com

\* Cardiólogo y Deportólogo. Médico de Planta Cardiología, Htal. Municipal Ramos Mejía, CABA – Cardiólogo en Instituto Diagnóstico Investigaciones Médicas, CABA  
\*\* Médico Cardiólogo y Deportólogo, Futbolistas Argentinos Agremiados  
\*\*\* Médico Traumatólogo Hospital Municipal Tornú  
\*\*\*\* Médico cardióloga Centro Diagnóstico Rossi

Recibido: 30/07/2021

Aceptado: 10/06/2021

En línea: 31/08/2021

**Citar como:** Amor M, Bruzzese M, Ciavatta P, Cornelli M, Peidro R, Circunfleja retroaórtica (RAC): ¿Entidad siempre benigna?, ¿Estudiarla siempre o nunca? Rev Ecocardio Pract (RETIC) 2021(Agosto), 4(2): 22-25. doi: 10.37615/retic.v4n2a6

**Cite as:** Amor M, Bruzzese M, Ciavatta P, Cornelli M, Peidro R, *Retroaortic Circunflex (RAC): Always benign?, Be studied always or never?* Rev Ecocardio Pract (RETIC) 2021(Agosto), 4(2): 22-25. doi: 10.37615/retic.v4n2a6

## Palabras clave

- ▷ Anomalías coronarias
- ▷ RAC
- ▷ Arteria Circunfleja anómala

## Keywords

- ▷ Coronary Anomalies
- ▷ RAC
- ▷ Anomalous Circunflex artery

## RESUMEN

Las anomalías coronarias (AC) han sido reportadas entre 1,3 - 2,2% por arteriografía, siendo más frecuente entre pacientes con enfermedades congénitas. Sólo 20% son clínicamente significativas y se presentan como isquemia, arritmia o muerte súbita. Actualmente, constituyen la segunda causa de muerte súbita en deportistas de Estados Unidos.

Presentamos un deportista de elite, asintomático, a quien, a partir de un Ecocardiograma transtorácico de control, se sospechó de una Arteria Circunfleja retroaórtica, naciendo del seno coronario contralateral. Se confirmó el diagnóstico a través de angio-tomografía multicorte. No todas las anomalías coronarias deben considerarse de alto riesgo, pero desde un punto de vista estratégico deben considerarse como 'potencialmente malignas' hasta que se descarte isquemia miocárdica. En este escenario, el ecocardiograma es útil para identificar la presencia de anomalías coronarias, sin embargo, sus hallazgos deben completarse con otra técnica de imagen no invasiva para definir la anatomía e identificar el desarrollo de isquemia mediante una prueba funcional.

## ABSTRACT

The incidence of coronary anomalies has been reported between 1.3 - 2.2% by arteriography among patients with congenital diseases. Only 20% of coronary artery abnormalities are clinically significant and present with symptoms or sudden death. Today, they are the second leading cause of sudden death in athletes in the United States. Case presentation: We present the case of an elite athlete, asymptomatic, with an anomalous Circunflex coronary artery, originating from the right coronary sinus, suspected by echocardiogram and confirmed by multislice coronary tomography. Conclusions: Not all coronary anomalies should be considered high risk, but from a strategic point of view they should be considered as 'potentially malignant' to the point where myocardial ischaemia is ruled out with additional evidence. In this scenario, the echocardiogram is useful to identify the presence of coronary anomalies, however, these findings should be completed with other non-invasive imaging technique, either to define more clearly the anatomy or to identify the development of myocardial ischemia using a functional test.

## Presentación del caso

Presentamos un deportista de elite, de 17 años, futbolista, varón, con peso: 74 kg y talla: 172 cm, sin antecedentes previos. En el Ecocardiograma Doppler transtorácico presenta: volumen auricular izquierdo de 36 cc/m<sup>2</sup>, diámetros, espesores y función biventricular normales (Videos 1 y 2, y Figura 1). En el

eje corto de Grandes vasos (GV), se comprueba el nacimiento de la Arteria Coronaria Derecha (CD), del Seno Coronario Derecho (SCD), y desde el Seno Coronario Izquierdo (SCI), el nacimiento de una Arteria coronaria que no se divide (Figura 2).

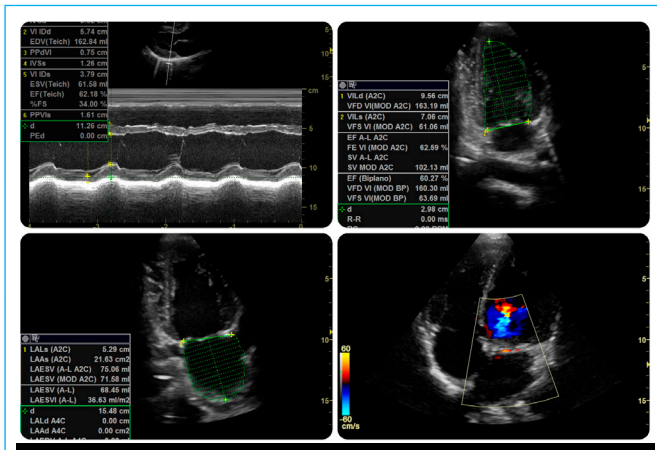
Desde vista apical, cinco y tres cámaras, con leve anteflexión del transductor, se observa imagen tubular, fina y retroaórtica; conocida como signo

RAC (del inglés "Retroaortic Anomalous Circunflex"), compatible con Arteria Circunfleja anómala, naciendo del seno coronario derecho (Video 1). Por Doppler color, se verifica flujo diastólico detrás de la Aorta a nivel del eje corto de GV (Video 3).

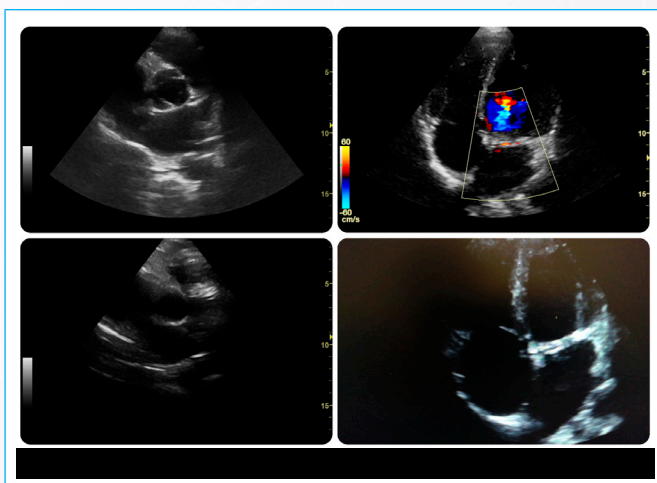
Ante dicha sospecha de anomalía coronaria, se procede a solicitar una tomografía coronaria, que confirma el diagnóstico de Arteria Circunfleja naciendo del seno contralateral con trayecto retroaórtico, sin signos de alarma (ausencia de intususcepción, intramuralidad y con un ángulo de nacimiento de 45%). (Figuras 3 y 4).

Se solicita Perfusión miocárdica Sestamibi, llevándose hasta agotamiento neuromuscular extremo, descartando isquemia miocárdica a dicho esfuerzo, (figura 5) otorgándosele así el Apto para continuar con su carrera deportiva.

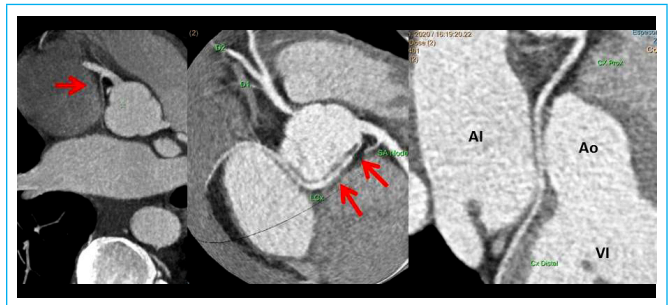## Estudio por imagen



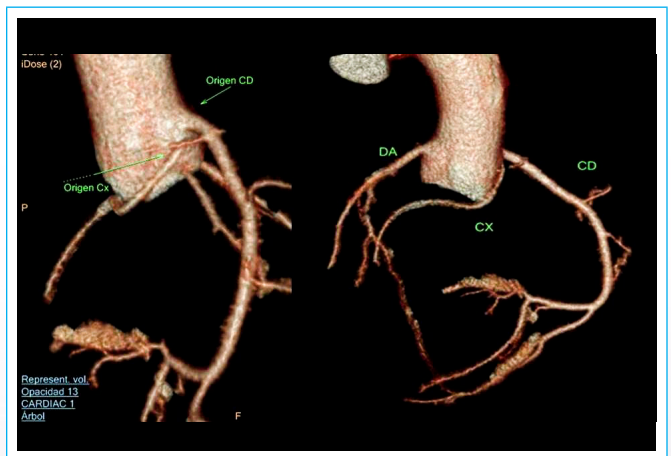
**Figura 1.** Ecocardiograma Transtorácico. Modo M: diámetros, espesores y función del ventrículo izquierdo normal. Bidimensional: fracción de eyección (FEY) normal por Simpson. Volumen auricular izquierdo, y signo RAC (vista apical 4 Cámaras, con ligera anteflexión del transductor)



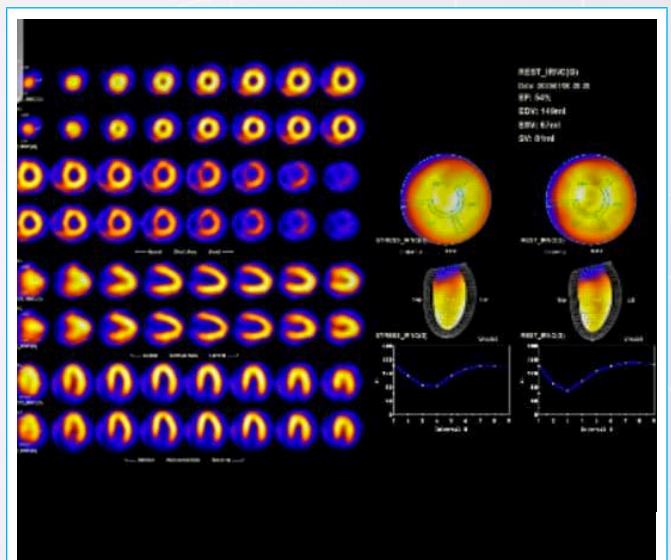
**Figura 2.** Ecocardiograma Transtorácico. Eje corto grandes vasos. Nacimiento de coronaria derecha del Ostium derecho (hora 11), y Coronaria izquierda sin observar su bifurcación, desde el Ostium izquierdo (hora 5). Ultima imagen, inferior derecha: Vista apical 4 cámaras con signo RAC



**Figura 3.** Tomografía coronaria multicorte. Reconstrucciones multiplanarES donde se identifica el origen anómalo de la arteria circunfleja y su trayecto retroaórtico (flechas rojas) hasta alcanzar el surco auriculoventricular izquierdo. Izquierda y Centro imágenes en proyección de máxima intensidad (MIP) en vista craneal. AI: aurícula izquierda; Ao: aorta; VI: ventrículo izquierdo.

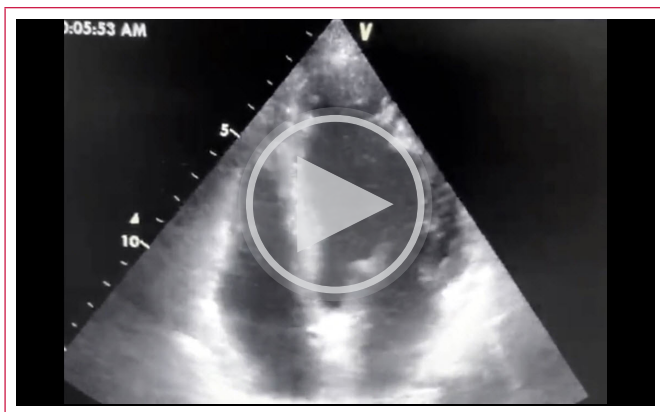


**Figura 4.** Tomografía coronaria multicorte. Reconstrucciones volumétricas oblicuas derechas donde se identifica el nacimiento de la arteria Circunfleja en un tronco común junto a la arteria Coronaria Derecha a partir del seno de Valsalva derecho. DA: Descendente Anterior; Cx: Circunfleja; CD: Coronaria Derecha

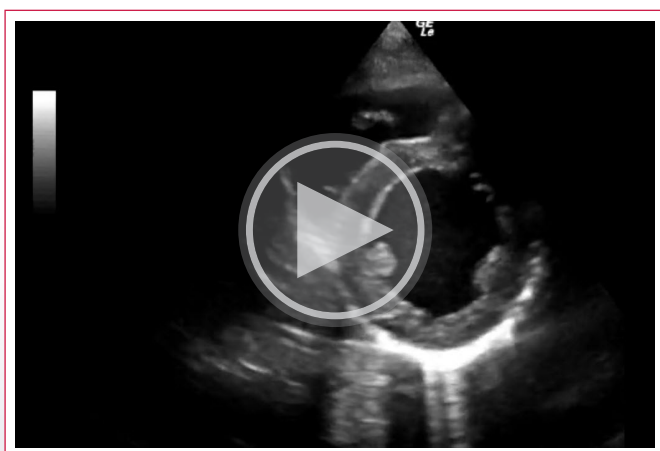


**Figura 5.** Perfusión miocárdica Spect en Esfuerzo máximo

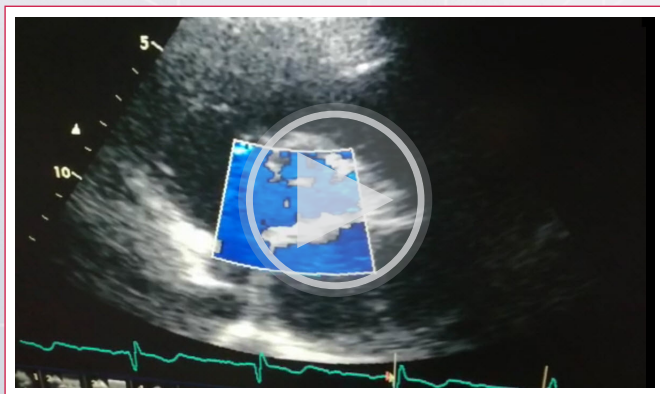




**Video 1.** Ecocardiograma Transtorácico. Vista apical de 4 Cámaras. Se observa función biventricular normal



**Video 2.** Ecocardiograma Transtorácico. Eje corto del ventrículo izquierdo a nivel de músculos papilares, función ventricular normal.



**Video 3.** Ecocardiograma Transtorácico. Eje corto a nivel de Grandes vasos. Flujo diastólico color retroaórtico.

## Discusión

La incidencia de anomalías coronarias (AC) es variable; se ha reportado entre 0,3% en autopsias y 1,3% a 2,2% por arteriografía con alta frecuencia entre pacientes con enfermedades congénitas

Sólo 20% de las anomalías de las arterias coronarias son clínicamente significativas y pueden presentarse con isquemia, arritmia maligna y muerte súbita.

Según Angelini<sup>1</sup>, las AC se definen por exclusión, por lo tanto, son aquellas morfologías coronarias observadas en < 1% de la población general. Las coronarias nacidas en el seno contralateral y las coronarias únicas tiene una incidencia en estudio coronariográficos que varía entre el 0,28 y el 1,74%<sup>2, 3</sup>; son las causantes de la mayor parte de los eventos clínicos (muerte súbita e isquemia miocárdica) que se atribuyen a las AC5-7 dado que éstas tienen que irrigar el miocardio mediante trayectos similares a los de las AC originadas en senos de Valsalva contralaterales o partiendo de un solo ostium coronario.

El espectro clínico de presentación es variable: desde pacientes asintomáticos hasta pacientes con angina, disnea, síncope, infarto agudo de miocardio, fallo cardíaco y muerte súbita. En el momento actual, las AC se consideran la segunda causa de muerte súbita en deportistas de Estados Unidos .

No todas las AC deben considerarse como de alto riesgo, pero desde un punto de vista estratégico deben considerarse como «potencialmente malignas» hasta que descartemos, con pruebas adicionales, una isquemia miocárdica provocada por la anomalía.

La preocupación fundamental estriba en conocer qué AC puede manifestarse con muerte súbita. Hoy día sabemos que las que siguen un trayecto interarterial o intramural, aquellas en las que la coronaria anómala es la dominante y las que presentan cuadro clínico en pacientes de edad < 30 o 35 años son las que tienen una mayor incidencia de muerte súbita

Debido a esto, nuestra actuación ante una AC debe ser distinta según la edad del paciente. En personas jóvenes, menores de 35 años, la prioridad será prevenir la muerte súbita; mientras que en mayores de 35 años el objetivo fundamental será tratar la isquemia miocárdica.

Hay varias teorías para explicar los mecanismos productores de la isquemia en las AC, pero ninguna está claramente demostrada. Una considera que la causa es la marcada angulación presentada por la arteria anómala tras su salida de la aorta, en contraste con una coronaria normal que tiene una salida perpendicular a la aorta, la coronaria anómala tiene que «doblarse» sobre sí misma para alcanzar, desde el seno de Valsalva contralateral, su territorio de distribución normal. Por ello, el ostium de la coronaria anómala estaría reducido de tamaño, hendido en forma de rendija, en comparación con un ostium circular normal, y podría comprimirse en caso de una gran expansión aórtica, como la observada en situaciones de ejercicio intenso

Otra teoría se refiere al trayecto inicial de la AC. Así, cuando el trayecto es interarterial, entre la aorta y la arteria pulmonar, el aumento de la presión en ambos vasos, que se produce durante el esfuerzo, produciría una compresión de la coronaria anómala . Además, si el inicio del trayecto es intramural, puede agravarse la obstrucción, ya que la arteria coronaria puede deformarse dentro de la pared de la aorta en períodos de hipertensión arterial .

Otros autores consideran que el mecanismo de la isquemia es la producción de un espasmo arterial, y finalmente para otros se produciría una intususcepción de la parte proximal de la AC en la pared aórtica.

Debido a esto, ante la presencia de una AC con origen en el seno contralateral, es necesario utilizar una técnica de imagen adicional para identificar el trayecto inicial, y así determinar si existen o no criterios anatómicos que nos hagan sospechar riesgo de isquemia al esfuerzo. En ese sentido, la ecocardiografía puede utilizarse para la identificación de este trayecto, pero, la tomografía coronaria o resonancia magnética cardíaca, de una manera no invasiva, nos dan una definición precisa de la anatomía y su relación con las estructuras adyacentes.

Así como tenemos métodos que nos permiten estudiar la anatomía, no debemos olvidar métodos funcionales de detección de isquemia, como el Eco estrés ejercicio máximo, y la Perfusión miocárdica máxima, previo a permitir continuar una carrera deportiva en el Alto rendimiento, o por el contrario detenerla, hasta que se corrija la Anomalía de ser necesario.

### Ideas para recordar

- Toda Arteria Circunfleja que nace del Seno coronario contralateral suele ser benigna, sin embargo, no todas lo son. Existe un pequeño porcentaje que han sido reportadas con muerte súbita y esto relaciona con su nacimiento.
- Siempre buscar nacimiento de ambos troncos Coronarios de sus respectivos Senos de Valsalva, siguiendo con una técnica de mayor resolución en caso de ser no concluyente el ecocardiograma.
- Estudiar con Multi-imagen toda posible anomalía coronaria, independientemente del grado de entrenamiento del paciente.

### Bibliografía

1. Angelini P. Normal and anomalous coronary arteries: definitions and classification. *Am Heart J*, 117 (1989), pp. 418-34
2. Maron BJ, Thompson PD, Puffer JC, McGrew CA, Strong WB, Douglas PS, et al. Cardiovascular preparticipation screening of competitive athletes: a statement for health professionals from the Sudden Death Committee (Clinical Cardiology) and Congenital Cardiac Defects Committee (Cardiovascular Disease in the Young), American Heart Association. *Circulation*, 94 (1996), pp. 850-6
3. Agarwall PP, Dennie C et al. Anomalous Coronary Arteries That Nedd Intervention, Review Pre and Postoperative Imaging Appearances. *RadioGraphics* 2017; 37 (3): 740-757
4. Angelini P, Velasco JA, Ott D, Khoshnevis GR. Anomalous coronary artery arising from the opposite sinus: descriptive features and pathophysiologic mechanisms, as documented by intravascular ultrasonography. *J Invasive Cardiol*, 15 (2003), pp. 507-14
5. Virmani R, Chun PK.C, Goldstein RE, Robinowitz M, McAllister HA. Acute takeoffs of the coronary arteries along the aortic wall and congenital coronaryostial valve-like ridges: association with sudden death. *J Am Coll Cardiol*, 3 (1986), pp. 766-71
6. Bloomfield P, Erhlich C, Folland AD, Bianco J, Tow DE, Parisi AF. A surgically correctable cause of angina pectoris. *Am J Cardiol*, 51 (1983), pp. 1235-7
7. Frommelt PC, Frommelt MA, Tweddell JS, Jaquiss RD. Prospective echocardiographic diagnosis and surgical repair of anomalous origin of a coronary artery from the opposite sinus with an interarterial course. *J Am Coll Cardiol*, 42 (2003), pp. 148-54



# Valor de la resonancia magnética cardíaca en la coexistencia de TakoTsubo y enfermedad arterial coronaria. ¿Una coincidencia significativa?

Xabier Irazusta Olloquiegui \*  
Ana Ezponda Casajús\*\*  
Álvaro Riesgo García\*  
Juan José Gavira Gómez\*  
Gorka Bastarrika Alamañ\*\*

## Correspondencia

Xabier Irazusta Olloquiegui  
xirazusta@unav.es

\* Departamento de Cardiología y Cirugía Cardíaca. Clínica Universidad de Navarra. España.

\*\* Servicio de Radiología. Clínica Universidad de Navarra. España

Recibido: 12/01/2021

Aceptado: 31/05/2021

En línea: 31/08/2021

**Citar como:** Olloquiegui XI, Ezponda Casajús A, Riesgo García A, Gavira Gómez JJ, Bastarrika Alamañ. Valor de la resonancia magnética cardíaca en la coexistencia de TakoTsubo y enfermedad arterial coronaria. ¿Una coincidencia significativa?. Rev Ecocar Pract (RETIC). 2021(Agosto); 4 (2): 26-28. doi: 10.37615/retic.v4n2a7

**Cite this as:** Olloquiegui XI, Ezponda Casajús A, Riesgo García A, Gavira Gómez JJ, Bastarrika Alamañ *Value of cardiac magnetic resonance in the coexistence of TakoTsubo and coronary artery disease. A significant coincidence?* Rev Ecocar Pract (RETIC). 2021(Agosto); 4 (2): 26-28. doi: 10.37615/retic.v4n2a7

## Palabras clave

- ▷ Tako-tsubo
- ▷ Infarto agudo de miocardio
- ▷ Resonancia magnética cardíaca

## Keywords

- ▷ Tako-tsubo
- ▷ Acute myocardial infarction
- ▷ Cardiac magnetic resonance

## RESUMEN

La miocardiopatía de estrés o enfermedad de Tako-tsubo es una cardiopatía aguda cuya presentación clínica habitual suele ser en forma de síndrome coronario agudo (SCA). Un porcentaje no despreciable de pacientes que ingresan con sospecha de SCA en los que la coronariografía ha descartado enfermedad arterial coronaria tienen infarto agudo de miocardio (IAM) no demostrado. El diagnóstico diferencial debe ser esencial para asegurar un correcto tratamiento. La resonancia magnética cardíaca emerge como una herramienta diagnóstica no invasiva de primera línea para diferenciar entre IAM y Tako-tsubo.

## ABSTRACT

*Tako-Tsubo cardiomyopathy is an acute cardiac disease that mimics acute coronary syndrome (ACS). Some patients admitted with suspected ACS in whom coronary angiography has ruled out coronary artery disease have unproven acute myocardial infarction (AMI). The differential diagnosis must be essential to ensure correct treatments. Cardiac magnetic resonance imaging emerges as a first-line diagnostic tool that allows clear discrimination between AMI and Tako-Tsubo.*

## Presentación del caso

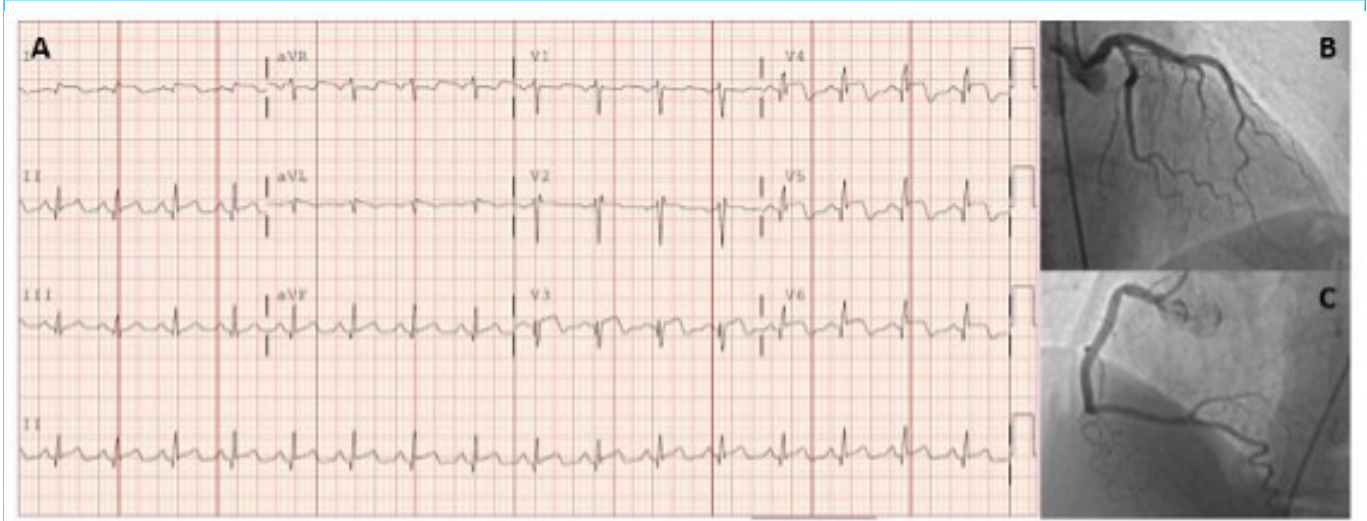
Presentamos el caso de una mujer de 61 años, sin antecedentes de interés, que acudió a urgencias por un episodio sincopal brusco mientras cocinaba. A su llegada, hemodinámicamente estable, se realizó un electrocardiograma con elevación del ST en territorio anterolateral (V3-V6 y I-aVL) (**figura 1 A**). En la analítica destacaba Troponina T de 2.753 ng/L (>13) y Pro-BNP 7.987 pg/mL (>222). Con el diagnóstico de sospecha de síndrome coronario agudo con elevación del ST, se administró dosis de carga de aspirina y prasugrel, anticoagulación, estatina de alta intensidad y betabloqueante. Se realizó una coronariografía emergente descartando lesiones coronarias significativas (**figura 1 B y C**). La ventriculografía mostró aquinesia apical extensa con hipercontractilidad de segmentos basales, compatible con Tako-Tsubo (**video 1**). Ingresó en la unidad coronaria sin recurrencia sincopal ni ángor, y en la monitorización electrocardiográfica no se observaron arritmias significativas ni nuevas alteraciones sugestivas de isquemia. Evolutivamente, descendieron los marcadores de daño miocárdico. Se realizó un ecocardiograma transtorácico (ETT) que mostró dis-

función sistólica moderada (FEVI 35-40%), con hiperquinesia de los segmentos basales e hipoquinesia de los segmentos medios y apicales, sin trombo intracavitario ni valvulopatías significativas.

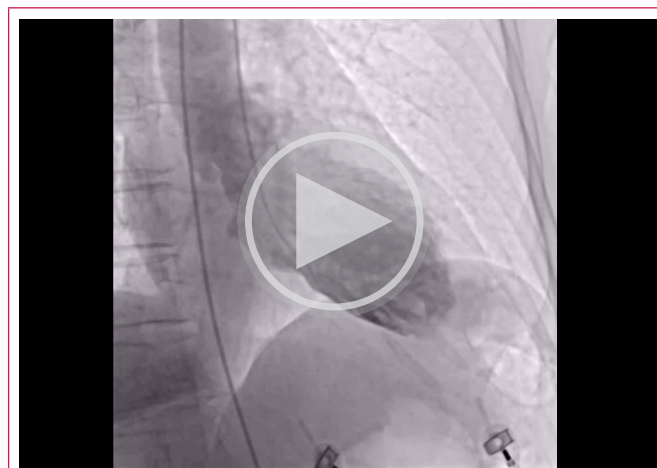Dado los hallazgos previos, el tercer día de ingreso, se completó estudio con una resonancia magnética cardíaca (CRM). Además de las alteraciones de la contractilidad descritas previamente (**videos 2 y 3**), se objetivó aquinesia del segmento lateral apical. Los mapas T2 y las secuencias de difusión (**figura 2**) mostraron aumento de la intensidad de señal en los segmentos medios y apicales, compatible con edema miocárdico. Del mismo modo, los valores T1 nativo (valores medios 1135 ms) se encontraban elevados en dichos segmentos (**figura 2**). Las secuencias de realce precoz mostraron signos de obstrucción microvascular y en las fases tardías del estudio se objetivó realce subendocárdico transmural en el segmento lateral apical, confirmando un infarto asociado (**figura 3**).

El estudio fue compatible con Tako-tsubo e infarto de miocardio en el territorio de la arteria circunfleja. Fue dada de alta con antiagregante, estatinas, betabloqueante y antagonista de receptor de mineralocorticoide.

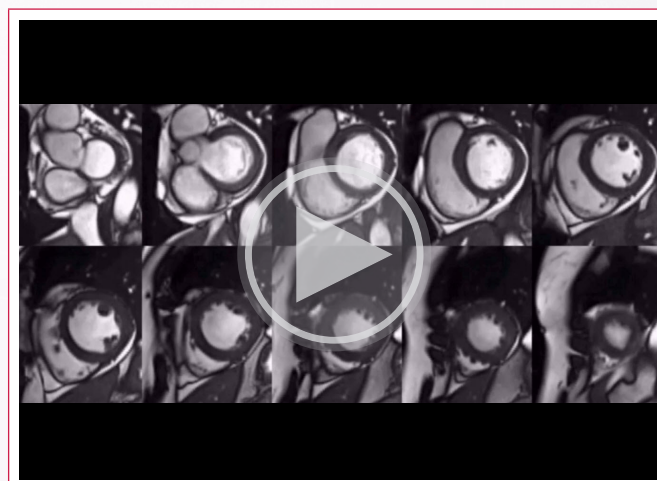Estudio por imagen



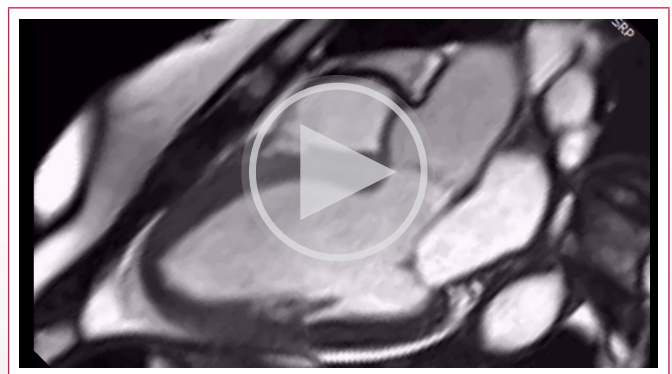
**Figura 1.** A: Electrocardiograma 12 derivaciones que muestra supradesnivelación del ST en cara anterolateral, con descenso en aVR y necrosis anterior; B y C: Coronariografía con árbol coronario izquierdo y derecho respectivamente sin lesiones angiográficamente significativas.



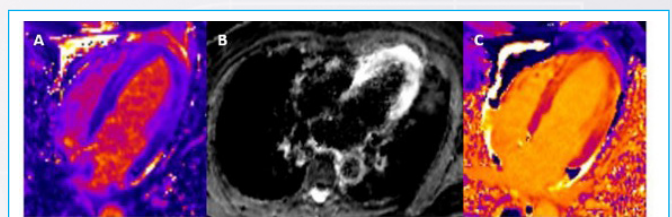
**Vídeo 1.** Ventriculografía con disfunción ventricular severa, compatible con Tako-Tsubo (aquinesia de los segmentos medios y apicales con hipercontractilidad de los segmentos basales).



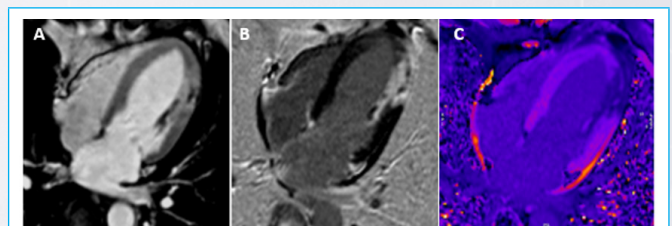
**Vídeo 2.** RM de corazón. Secuencia de cine eje corto. Hiperquinesia de los segmentos basales e hipoquinesia de los segmentos medios y apicales. Aquinesia del segmento lateral apical.



**Vídeo 3.** RM de corazón. Secuencia de cine en plano de tres cámaras. Fracción de eyección preservada. Hiperquinesia de los segmentos basales e hipoquinesia de los segmentos medios y apicales.



**Figura 2.** Imágenes en cuatro cámaras demostrando edema en segmentos medios y apicales y aumento de los valores de T1 nativo. A: Secuencia paramétrica potenciada en T2. B: Secuencias de difusión. C: Secuencia paramétrica potenciada en T1 nativo.



**Figura 3.** Imágenes en cuatro cámaras demostrando infarto con signos de obstrucción microvascular en el territorio de la arteria circunfleja. A: Secuencia de realce precoz. B: Secuencia de realce tardío. C: Secuencia paramétrica potenciada en T1 postcontraste.



## Discusión

No es infrecuente la coexistencia de enfermedad coronaria y Tako-tsubo. En los pacientes que presentan con clínica de SCA es fundamental realizar el diagnóstico diferencial entre Tako-tsubo e infarto agudo de miocardio (IAM) debido a las implicaciones pronósticas y terapéuticas.

Son interesantes las diferentes formas de interacción entre ambas entidades; por un lado, la enfermedad coronaria puede ser mero espectador o agravante de la situación clínica; por otro lado, el Tako-tsubo puede suceder desencadenado por un SCA. Durante los últimos años se han documentado series de casos de Tako-tsubo desencadenado por SCA y vasoespasmos coronarios en los cuales se estudió a pacientes con "apical ballooning" en la ventriculografía y arterias coronarias normales mediante CRM. Las imágenes revelaron hallazgos compatibles con infarto agudo de miocardio, consistentes en la presencia de realce tardío de gadolinio (RTG) de localización subendocárdica o transmural y con distribución de un territorio vascular, en un 20% de los casos aproximadamente<sup>(1)</sup>.

Para el diagnóstico de Tako-tsubo, clásicamente se requería de una coronariografía que excluyese enfermedad coronaria, y una ventriculografía, y se creía que tenía un mejor pronóstico que los eventos isquémicos agudos. Diversos estudios han puesto de manifiesto que el Tako-tsubo tiene un pronóstico similar a un SCASEST. Además, se ha demostrado que en pacientes con sospecha de IAM, el hallazgo de una coronariografía normal no excluye la presencia de un evento coronario agudo<sup>(2)(3)</sup>.

La CRM es una poderosa herramienta diagnóstica que permite, a través de la existencia de patrones radiológicos bien definidos como son la presencia de edema, necrosis, signos de obstrucción microvascular o el patrón de RTG, realizar el diagnóstico diferencial entre SCA y otras cardiopatías agudas no isquémicas como Tako-tsubo o miocarditis. En el IAM el patrón de RTG es de localización subendocárdica o transmural, reflejando la distribución vascular del territorio miocárdico afectado<sup>(4)</sup>, mientras que en la patología no isquémica el patrón de RTG habitual es subepicárdico o mesocárdico<sup>(5)</sup>.

El diagnóstico de Tako-tsubo está basado sobre todo en los criterios diagnósticos propuestos por la Clínica Mayo<sup>(6)</sup> y más recientemente por el documento de consenso propuesto por la Sociedad Europea de Cardiología<sup>(7)</sup>, que no incorporan la CRM como criterio diagnóstico adicional. Sin embargo, hay estudios que muestran que aproximadamente un tercio de los pacientes con sospecha de Tako-tsubo pueden tener infarto agudo de miocardio asociado con la utilización de la CRM como técnica diagnóstica<sup>(2)</sup>. Es destacable por tanto el infratratamiento de la enfermedad coronaria observada en los pacientes con Tako-tsubo.

Por último, diversos estudios rechazan la idea preconcebida de que el Tako-tsubo es una entidad benigna, enfatizando el riesgo de complicaciones que pueden aparecer en estos pacientes, especialmente en el grupo con enfermedad coronaria acompañante<sup>(8)</sup>.

## Conclusiones

La coexistencia entre enfermedad coronaria y Tako-tsubo presenta diferentes formas de interacción y abarca todo el espectro del mismo, incluido el SCA, probablemente infradiagnosticada en estos pacientes.

La CRM es una valiosa herramienta diagnóstica por el valor añadido que aporta en demostrar enfermedad coronaria asociada en otras cardiopatías agudas no isquémicas como Tako-tsubo, y por las implicaciones pronósticas y terapéuticas.

## Ideas para recordar

- El diagnóstico diferencial entre Tako-tsubo y infarto agudo de miocardio (IAM) presenta un desafío clínico, pero de suma importancia para realizar un correcto diagnóstico y proporcionar el tratamiento adecuado.
- La resonancia magnética cardíaca es el método diagnóstico no invasivo de elección, debido a que ofrece el diagnóstico diferencial preciso entre IAM y Tako-tsubo. En pacientes con sospecha de Tako-tsubo no es infrecuente la coexistencia de ambas entidades.

## Bibliografía

1. Y-Hassan S. Acute coronary syndrome or takotsubo syndrome: Most probably both of them, the first has triggered the second. *Int J Cardiol* 2015; 190:367-368.
2. Gandhi H, Rodriguez JE, Reynolds H. Takotsubo cardiomyopathy versus apical infarction in patients with myocardial infarction and non-obstructive coronary artery disease (MINOCA). *J Am Coll Cardiol* 2017; 69(11\_Supplement):270.
3. Perazzolo Marra M, Lima JA, Iliceto S. MRI in acute myocardial infarction. *Eur Heart J* 2011; 32(3):284-293.
4. Kidambi A, Plein S. Risk stratification in acute myocardial infarction with multiparametric cardiac magnetic resonance imaging: getting to the core of the matter. *Eur Heart J* 2016; 37(13):1060-1062.
5. Mahrholdt H, Wagner A, Judd RM, et al. Delayed enhancement cardiovascular magnetic resonance assessment of non-ischaemic cardiomyopathies. *Eur Heart J* 2005; 26(15):1461-1474.
6. Prasad A, Lerman A, Rihal CS. Apical ballooning syndrome (Tako-Tsubo or stress cardiomyopathy): a mimic of acute myocardial infarction. *Am Heart J* 2008; 155(3):408-417.
7. Lyon AR, Bossone E, Schneider B, et al. Current state of knowledge on Takotsubo syndrome: a Position Statement from the Taskforce on Takotsubo Syndrome of the Heart Failure Association of the European Society of Cardiology. *Eur J Heart Fail* 2016; 18(1):8-27.
8. Napp LC, Ghadri JR, Bauersachs J, et al. Acute coronary syndrome or Takotsubo cardiomyopathy: The suspect may not always be the culprit. *Int J Cardiol* 2015; 187:116-119.

# Trombosis no obstructiva de válvula protésica en postoperatorio de reemplazo valvular mitral

Sebastián Mrad\*  
Virginia Barba\*  
Luciano Fallabrino\*\*  
Antonio Piazza\*\*\*  
Raul Ferreyra\*\*\*\*

## Correspondencia

Sebastian Juan Bautista Mrad  
mrad.sebastian@gmail.com

\*Unidad de Cuidados Intensivos Cardiovasculares. Sanatorio de la Trinidad Mitre. Ciudad Autónoma de Buenos Aires. Argentina

\*\*Servicio de Ecocardiografía. Sanatorio Trinidad Mitre. Ciudad Autónoma de Buenos Aires. Argentina

\*\*\*Jefe del Servicio de Cirugía Cardiovascular. Sanatorio de la Trinidad Mitre. Ciudad Autónoma de Buenos Aires. Argentina

\*\*\*\*Jefe del Servicio de Cardiología. Sanatorio de la Trinidad Mitre. Ciudad Autónoma de Buenos Aires.

Recibido: 23/09/2020

Aceptado: 06/06/2021

En línea: 31/08/2021

**Citar como:** Mrad Sebastian, Barba Virginia, Fallabrino L, Piazza A, Ferreyra R, Trombosis no obstructiva de válvula protésica en postoperatorio de reemplazo valvular mitral. Rev Ecocar Pract (Retic). 2021 (Agosto), 4(2): 29-32. doi: 10.37615/retic.v4n2a8

**Cite this as:** Mrad Sebastian, Barba Virginia, Fallabrino L, Piazza A, Ferreyra R, Non obstructive thrombosis after bioprosthetic mitral valve replacement. Rev Ecocar Pract (Retic). 2021 (Agosto), 4(2): 29-32. doi: 10.37615/retic.v4n2a8

## Palabras clave

- ▷ Válvula mitral
- ▷ Trombosis
- ▷ Anticoagulantes

## Keywords

- ▷ Mitral valve
- ▷ Thrombosis
- ▷ Anticoagulants

## RESUMEN

La trombosis valvular protésica no obstructiva es una entidad de creciente diagnóstico en la actualidad. A continuación presentamos a una paciente de 74 años con antecedente de insuficiencia mitral severa funcional a quien se le realizó un reemplazo valvular mitral con una prótesis biológica. Durante el postoperatorio inmediato se realizó ecocardiograma transesofágico con evidencia de trombo en aurícula izquierda sobre la bioprotésis en ausencia de gradiente transvalvular aumentado. En dicho contexto se decidió tratamiento anticoagulante con heparina y, luego, antivitaminas K, con buena evolución.

## ABSTRACT

Non-obstructive prosthetic heart valve thrombosis is an entity of increasing diagnosis in recent times. We present a 74-year-old patient with a history of severe functional mitral regurgitation who underwent a mitral-valve replacement with a biological prosthesis. During the immediate postoperative care, a transesophageal echocardiogram was performed with evidence of the left atrial thrombus close to the bioprosthesis in the absence of an increased transprosthetic gradient. In this context, anticoagulant treatment with heparin was decided, followed by antivitamin K, with good evolution.

## Presentación del caso

Paciente femenino de 74 años, portadora de insuficiencia mitral severa sintomática por insuficiencia cardíaca. Ingresó a nuestro centro para tratamiento quirúrgico, que consistió en reemplazo valvular mitral biológico con prótesis N° 27, más revascularización miocárdica. Evolucionó en el postoperatorio con síndrome de bajo volumen minuto requiriendo sostén inotrópico. En dicho contexto, el ecocardiograma transtorácico (ETT) evidenció deterioro leve a moderado de la fracción de eyección del ventrículo izquierdo con aquinesia inferior (**video 1**). Se prosiguió con la realización de un ecocardiograma transesofágico (ETE) en el que destacó la presencia de una masa en aurícula izquierda (AI) adyacente al anillo de sutura de la prótesis mitral, asociada a un gradiente medio (GM) transprotésico normal, movilidad de las valvas adecuada, orejuela izquierda libre de trombos con velocidad adecuada (**videos 2 y 3**).

Ante dichos hallazgos, se realizó el diagnóstico de trombosis valvular protésica no obstructiva (TVPNO) y se inició tratamiento anticoagulante con heparina no

fraccionada (HNF) endovenosa. Evolucionó con plaquetopenia, por lo que se rotó a heparina de bajo peso molecular (HBPM) por sospecha de trombocitopenia inducida por heparina (HIT por sus siglas en inglés).

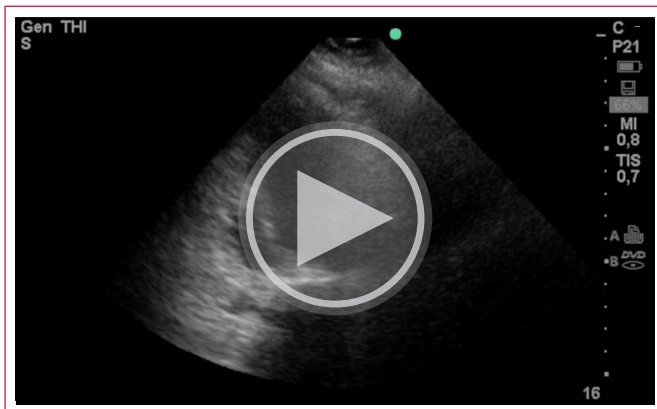
Se realiza a los 7 días un ETE control que evidenció un aumento del tamaño de la masa trombótica, aún con gradiente transvalvular normal (**videos 4-6**).

Evalúandose el caso por el Heart Team se acordó continuar con HBPM y asociar antagonistas de la vitamina K por vía oral (acenocumarol). Luego de 3 semanas de control óptimo de anticoagulación (INR 2,5-3,5), se realizó nuevo control con ETE que mostró sólo un pequeño remanente trombótico asociado a la prótesis, con buena motilidad de sus valvas y sin gradientes patológicos (**videos 7-10**).

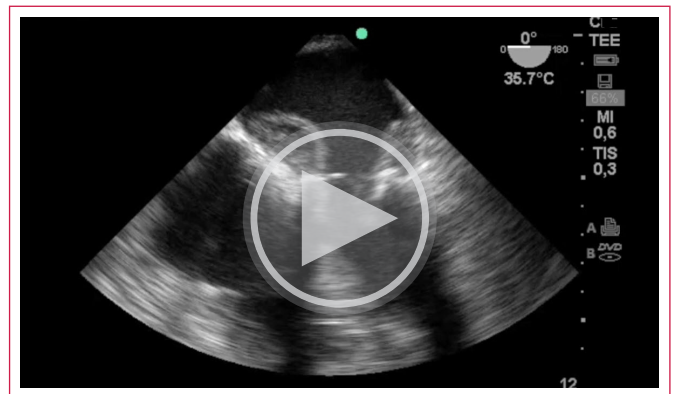
Durante toda su internación la paciente no manifestó eventos tromboembólicos de repercusión clínica. Evolucionó favorablemente con el tratamiento instaurado y egresó de la institución asintomática, bajo anticoagulación.



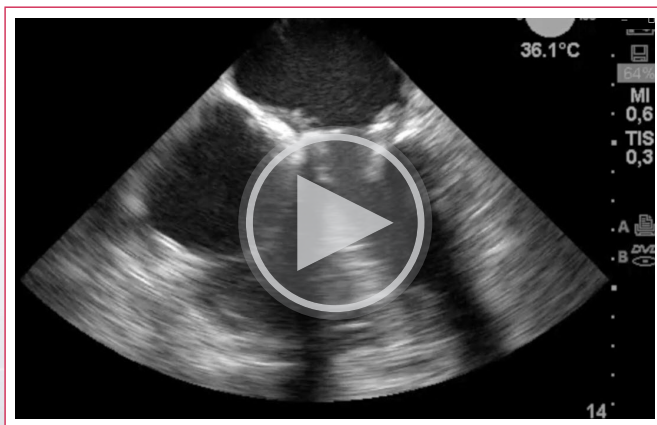
## Estudio por imagen



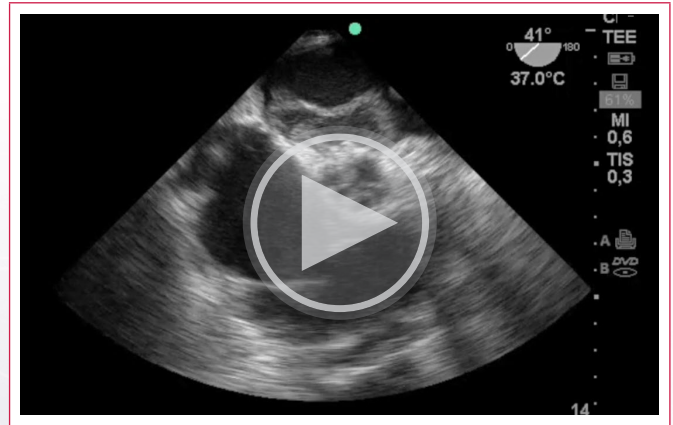
**Video 1.** Ecocardiograma transtorácico. Ventana subóptima apical de 4 cámaras en la que se observa deterioro leve a moderado de la fracción de eyección del ventrículo izquierdo (42% estimada por Simpson biplano), aquinesia inferior, y movimiento paradójal del *septum* interventricular.



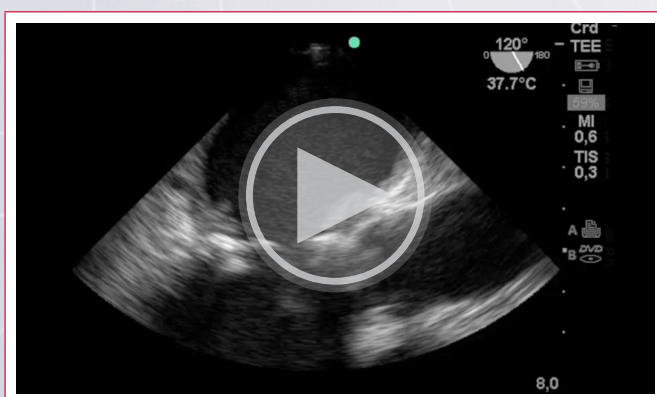
**Video 4.** Ecocardiograma Transesofágico (control 1). Se aprecia aumento del tamaño de la masa trombótica, siendo ésta heterogénea y móvil. En el eje largo presenta un diámetro de 19 mm anterior y posterior.



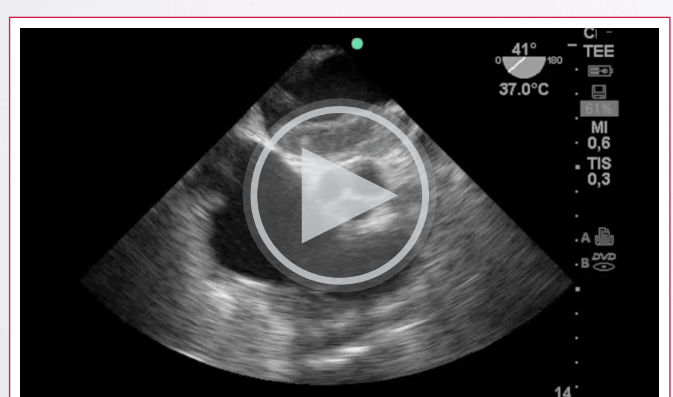**Video 2.** Ecocardiograma Transesofágico. Vista medio-esofágica de 4 cámaras en la que se evidencia imagen hipogénica en aurícula izquierda adyacente al anillo de sutura de la bioprótesis; la cual presenta válvulas gráciles con buena motilidad. El gradiente medio transvalvular fue de 3 mmHg.



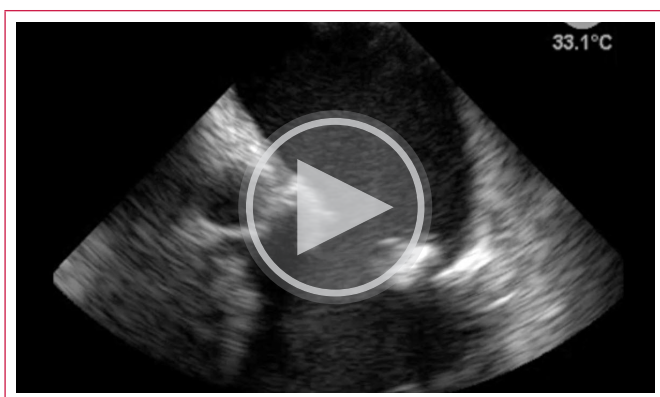**Video 5.** Ecocardiograma Transesofágico (control 1). Se evidencian las características heterogéneas del trombo, con un diámetro en el eje corto de 50mm x 13mm.



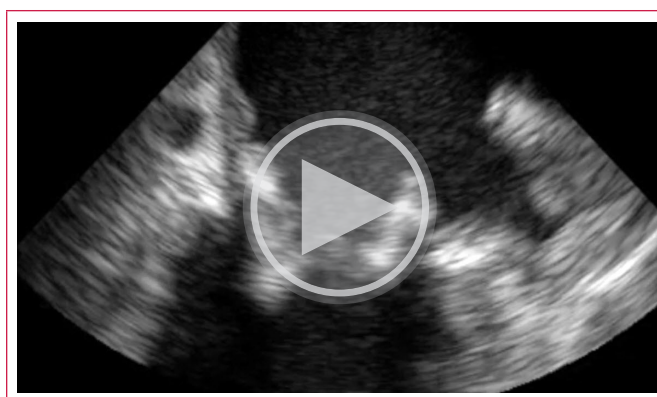**Video 3.** Ecocardiograma Transesofágico. Se evidencia la extensión de la masa auricular a nivel retroaórtico. Ausencia de imágenes sugestivas de trombo en el interior de la orejuela.



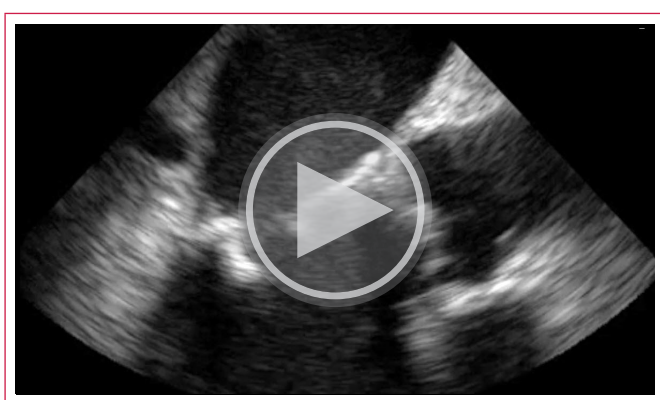**Video 6.** Ecocardiograma Transesofágico (control 1). Los gradientes transprotésicos permanecen dentro de rangos normales (GM 4,9 mmHg). Se evidenció una pequeña regurgitación transprotésica.



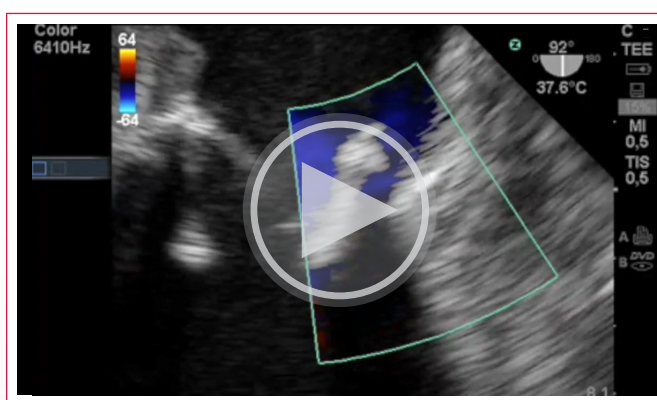
**Vídeo 7.** Ecocardiograma Transesofágico (control 2). Vista medio-esofágica con zoom a nivel de la válvula mitral sin evidencia de trombo asociado a la prótesis, y buena motilidad de las valvas.



**Vídeo 9.** Ecocardiograma Transesofágico (control 2). En una vista de 2 cámaras se aprecia un pequeño remanente trombótico de 6 mm de espesor a nivel posteroseptal.



**Vídeo 8.** Ecocardiograma Transesofágico (control 2). Sin evidencia de trombosis protésica en el eje largo.



**Vídeo 10.** Ecocardiograma Transesofágico (control 2). Se observa un pequeño leak periprotésico en la porción anterior del anillo, no objetivado en estudios previos, sin evidencia de aceleración proximal

## Discusión

La TVPNO es una complicación severa que requiere un abordaje diagnóstico y terapéutico inmediato. Se define como la presencia de una masa blanda, móvil o fija, localizada en la oclusión de la válvula protésica o en los sitios de sutura, asociada a gradientes transprotésicos conservados<sup>(1)</sup>.

Estudios recientes sugieren que un tercio de los pacientes con válvulas protésicas podría presentar esta complicación<sup>(2-3)</sup>. Sin embargo, su incidencia real no se conoce. Es probable incluso que haya sido subestimada a lo largo de los años<sup>(1)</sup> y su hallazgo se haya incrementado recientemente con el uso más frecuente de la modalidad transesofágica, definida hoy en día como el gold standard para el diagnóstico<sup>(4)</sup>. Las prótesis mecánicas son las más frecuentemente afectadas, sobre todo en posiciones mitral y tricuspídea, mientras que la incidencia en las bioprótesis es menor<sup>(1,2)</sup>.

Uno de los principales factores predisponentes para la aparición de TVPNO parece ser la anticoagulación (ACO) inadecuada<sup>(1-2-5)</sup>. Considerando que los trombos pueden ser pequeños, de comportamiento clínico "silente" y de difícil visualización por ETT, grupos de trabajo sugieren la realización mandatoria de ETE a todo paciente con valores subóptimos de ACO, aún con ETT normal<sup>(1)</sup>. En contraposición a esto, otros postulan que debería reservarse sólo para aquellos con alto riesgo de trombosis y/o sintomáticos<sup>(6)</sup>.

El postoperatorio inmediato se ha identificado como uno de los períodos más vulnerables para el desarrollo de la TVPNO<sup>(1)</sup>, aunque también puede manifestarse en la cronicidad. En este último escenario, el diagnóstico diferencial con el pannus representa un verdadero desafío. La distinción imagenológica de ambos fenómenos puede ser difícil, sobre todo porque muchas veces existen en simultáneo<sup>(4-5)</sup>.

El tratamiento de la TVPNO dependerá de la ocurrencia de eventos embólicos así como del tamaño del trombo. Las opciones terapéuticas son la cirugía, la infusión de trombolíticos y la anticoagulación (ACO)<sup>(1)</sup>. La cirugía es la alternativa a tener en cuenta cuando el trombo es de gran tamaño (> 10mm), cuándo persiste a pesar del tratamiento anticoagulante o ante la presencia de complicaciones embólicas<sup>(7)</sup>. Por otra parte, pacientes asintomáticos y/o con trombos de menor tamaño han presentado un pronóstico favorable tras la anticoagulación, de modo que esta estrategia se impone como el tratamiento de elección en este grupo<sup>(1)</sup>. Los esquemas de ACO recomendados están constituidos por HNF endovenosa y antagonistas de la vitamina K por vía oral<sup>(7)</sup>. Recientemente estudios publicados han mostrando resultados prometedores a favor de la infusión de trombolíticos<sup>(8)</sup>.

Es necesario aclarar que la evidencia disponible respecto al mejor tratamiento para estos pacientes proviene de estudios observacionales, por lo que las conclusiones al respecto deben ser tomadas con cautela.



## Conclusiones

La TVPNO es un fenómeno más habitual de lo que consideramos, con una creciente prevalencia gracias al desarrollo de nuevas tecnologías en los métodos diagnósticos. Su abordaje debe ser oportuno y precoz ya que, si bien puede presentarse de forma asintomática, su pronóstico puede ser desfavorable. Existe aún discusión respecto del mejor abordaje terapéutico, aunque la primera opción recomendada es una correcta anticoagulación. Sin embargo, cada caso siempre debería evaluarse de forma individualizada.

## Ideas para recordar

- La trombosis valvular protésica no obstructiva es un fenómeno subdiagnóstico, cuya herramienta fundamental para el diagnóstico es el ecocardiograma transesofágico.
- Puede ocurrir hasta en un 30% de los postoperatorios de reemplazos valvulares, particularmente en aquellos pacientes con prótesis mecánicas mitrales o tricuspídeas y rangos subóptimos de anticoagulación.
- Se recomienda como primer abordaje terapéutico un correcto tratamiento anticoagulante. La cirugía se reservaría sólo para trombos de gran tamaño o ante el fracaso de la anticoagulación.
- No existe un consenso claro respecto del seguimiento de estos pacientes. Sin embargo éste debería ser estricto, ya que existen reportes de una tasa considerable de eventos tromboembólicos luego del alta hospitalaria.

## Bibliografía

1. Mutuberría-Urdaniz M, Rodríguez-Palomares JF, Ferreira I, Bañeras J, Teixidó G, Gutiérrez L et al. Nonobstructive prosthetic heart valve thrombosis (NO-PVT): really a benign entity? *Int J Cardiol.* 2015; 197:16–22.
2. Laplace G, Lafitte S, Labèque JN, Perron JM, Baudet E, Deville C, et al. Clinical significance of early thrombosis after prosthetic mitral valve replacement: A postoperative monocentric study of 680 patients. *J Am Coll Cardiol.* 2004; 43(7):1283–90.
3. M. Lengyel, G. Vegh, L. Vandor, Thrombolysis is superior to heparin for nonobstructive mitral mechanical valve thrombosis. *J. Heart Valve Dis.* 1999; 8(2):167–73
4. Gürsoy MO, Kalçık M, Karakoyun S, Özkan M. The current status of fluoroscopy and echocardiography in the diagnosis of prosthetic valve thrombosis—a review article. *Echocardiography* 2015; 32(1):156–64
5. Gürsoy MO, Kalçık M, Yesin M, Karakoyun S, Bayam E, Gündüz S, Özkan M. A global perspective on mechanical prosthetic heart valve thrombosis: diagnostic and therapeutic challenges. *Anatol J Cardiol.* 2016. 16;12: 980–989.
6. A.T. Tong, R. Roudaut, M.Ozkan, et al. Prosthetic Valve Thrombolysis — Role of Transesophageal Echocardiography (PRO-TEE) Registry investigators. Transesophagealechocardiography improves risk assessment of thrombolysis of prosthetic valve thrombosis: results of the international PRO-TEE registry, *J. Am. Coll. Cardiol.* 2004; 43(1):77–84.
7. Baumgarther H, Falk V, Bax J, De Bonis M, Hamm C, Holm P, et al. Guía ESC/EACTS 2017 sobre el tratamiento de las valvulopatías. *Rev Esp Cardiol.* 2018; 71(2):110:1–47.
8. Özkan M, Gündüz S, Gürsoy OM, Karakoyun S, Astarcioglu MA, Kalçık M, et al. A novel strategy in the management of PROsthetic Mechanical valve Thrombosis and the prEdictors of outcomE: the Ultra-slow PROMETEE trial. *Am Heart J* 2015; 170(2):409–418

# Afectación cardíaca por esclerodermia, mucho más que hipertensión pulmonar

Miguel Ángel Sastre Perona  
Antonio Castellaccio  
Eliseo Vañó Galván

## Correspondencia

Miguel Ángel Sastre Perona  
msastreperona@gmail.com

Unidad de Resonancia magnética y TAC, Hospital Nuestra Señora del Rosario.

Recibido: 24/05/2021

Aceptado: 30/06/2021

En línea: 31/08/2021

**Citar como:** Sastre Perona MA, Castellaccio A, Vañó Galván E. Afectación cardíaca por esclerodermia, mucho más que hipertensión pulmonar Rev Ecocar Pract (RETIC). 2021 (Agosto), 4(2): 33-35. doi: 10.37615/retic.v4n2a9

**Cite this as:** Sastre Perona MA, Castellaccio A, Vañó Galván E. *Scleroderma heart disease, much more than pulmonary hypertension* (RETIC). 2021 (Agosto), 4(2): 12-16 RETIC. 2021(Agosto); 4 (2): 33-35. doi: 10.37615/retic.v4n2a9

## Palabras clave

- ▷ Esclerodermia
- ▷ RMN cardíaca
- ▷ RMN en la esclerodermia

## Keywords

- ▷ Scleroderma
- ▷ Cardiac MRI
- ▷ Cardiac MRI in scleroderma

## RESUMEN

La esclerodermia afecta en un porcentaje importante de casos al corazón pudiendo cursar de múltiples formas, desde alteraciones en el sistema de conducción a disfunción ventricular o hipertensión pulmonar. Presentamos un caso de esclerodermia con afectación cardíaca. En nuestro caso, mostramos como la resonancia magnética puede hacer un diagnóstico preciso de las distintas presentaciones. Además, se revisará la utilidad de la RMN cardíaca como marcador precoz de afectación cardíaca en casos menos avanzados y el posible uso pronóstico de algunos parámetros como el T1 y el T2 *mapping*.

## ABSTRACT

*Scleroderma affects the heart in many ways and in a great percentage of cases. Clinical manifestations range from alterations in the conduction system to ventricular dysfunction or pulmonary hypertension. We present a case of scleroderma with cardiac involvement. In this clinical case, we will explain the role of cardiac magnetic resonance for the diagnosis of the different heart injuries. Furthermore, we will explain the usefulness of cardiac MRI as an early marker of cardiac involvement in less advanced cases and the prognostic value of some parameters such as T1 and T2 mapping.*

## Presentación del caso

Presentamos el caso de una mujer de 45 años con esclerodermia franca, con afectación cutánea extensa, síndrome de Raynaud, afectación pulmonar y gastrointestinal.

La paciente presenta extrasistolia supraventricular, sin síncope ni dolor torácico o disnea. El electrocardiograma presentaba bloqueo completo de rama derecha. En el estudio ecocardiográfico se apreció dilatación del ventrículo derecho sin datos indirectos de hipertensión pulmonar. Se solicita una resonancia magnética cardíaca para valorar posible afectación miocárdica.

La resonancia magnética mostró un ventrículo izquierdo de tamaño y grosor normales con función sistólica conservada, FEVI del 62% (**video 1**). En las secuencias de T1 *mapping* nativo presentó un T1 de 1216 ms (**figura 1**) que se encuentra muy aumentado en un equipo de 1,5 T, lo indica la presencia de

fibrosis intersticial difusa miocárdica. Además en el realce tardío muestra realce del músculo papilar anterolateral (**figura 2**), lo que es compatible con realce de tipo no isquémico con fibrosis focal en el ventrículo izquierdo.

El ventrículo derecho se encontraba ligeramente dilatado (volumen telediastólico indexado 127 ml/m<sup>2</sup>) y con función sistólica ligeramente deprimida (FEVD 34%). Es de reseñar la importante afectación morfológica del ventrículo derecho con la presencia de una dilatación aneurismática de los segmentos basal y medio de la pared libre del ventrículo derecho con un movimiento disquinético de dichos segmentos (**video 2**). En las secuencias de realce tardío presentaba pequeños focos lineales subendocárdicos septales (**figura 3**).

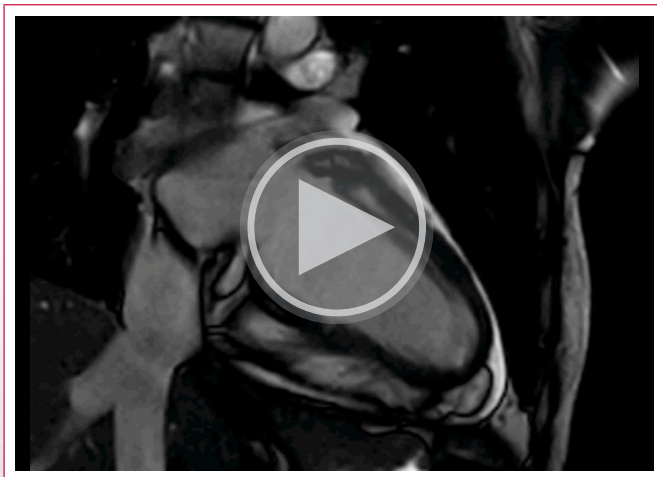
La arteria pulmonar no estaba dilatada ni se observó otros signos de hipertensión pulmonar en la secuencia de contraste de fase. En las secuencias de realce tardío no presentaba realce en las zonas de inserción del ventrículo derecho que si bien no son específicas podrían sugerirnos la presencia de hipertensión pulmonar.



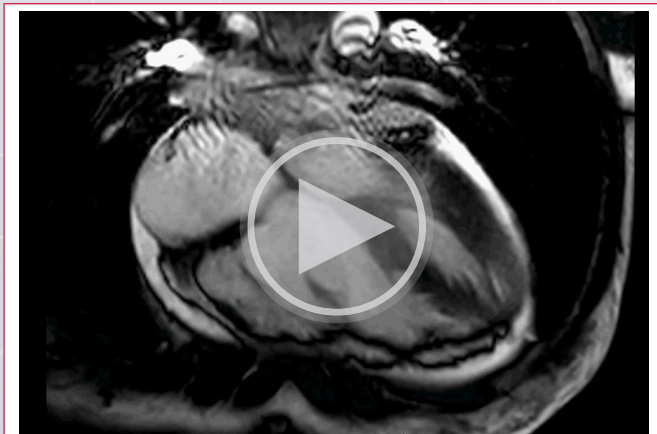
Existía un derrame pericárdico circunferencial moderado (**video 3**) con un aplanamiento diastólico del septo en las secuencias de respiración libre basal que se mantiene con Valsalva (**videos 4 y 5**). Esto sugiere la presencia de sobrecarga de volumen del ventrículo derecho pero sin taponamiento ni fisiología constrictiva. En este caso el derrame es secundario a la afectación cardíaca por esclerodermia y no secundario a hipertensión pulmonar, ni a la presencia de pericarditis aguda por la ausencia de realce del pericardio.

Los hallazgos en el contexto clínico de la paciente fueron compatibles con una afectación miocárdica extensa de ventrículo izquierdo, ventrículo derecho y pericardio compatible con afectación miopericardiaca por esclerodermia.

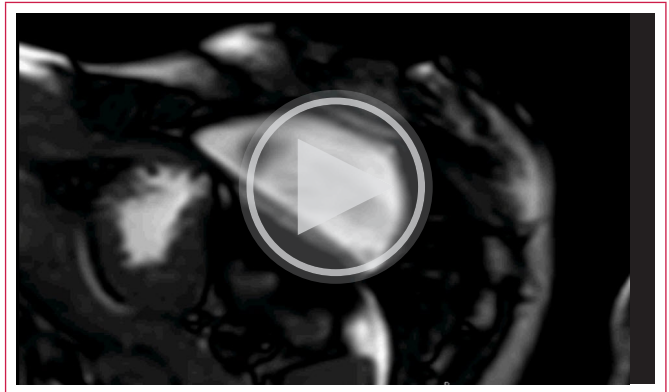
## Estudio por imagen



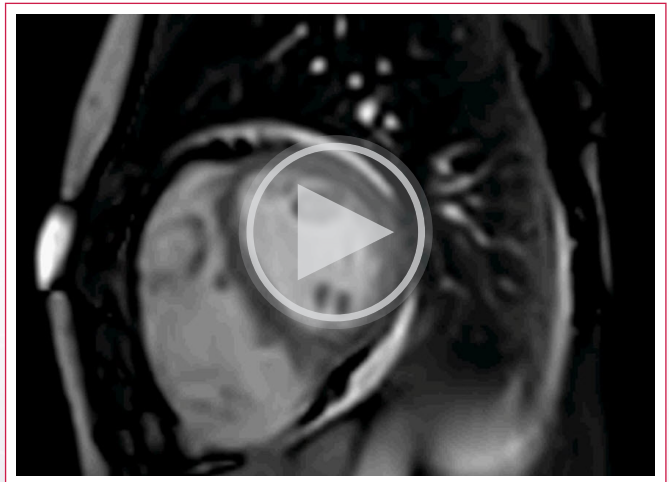
**Video 1.** Resonancia magnética, secuencia SSFP sangre blanca, plano de dos cámaras del ventrículo izquierdo. Se puede observar una contracción normal del ventrículo izquierdo con función sistólica normal.



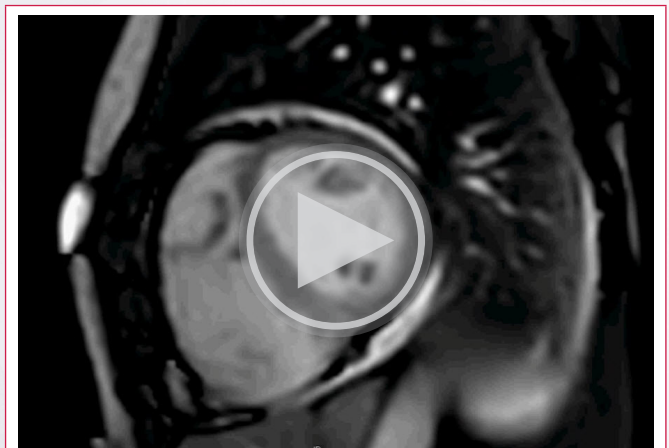
**Video 2.** Secuencia SSFP sangre blanca, plano de cuatro cámaras. El ventrículo derecho se encuentra dilatado, presenta disfunción sistólica y podemos ver un aneurisma de los segmentos basales y medios de la pared libre.



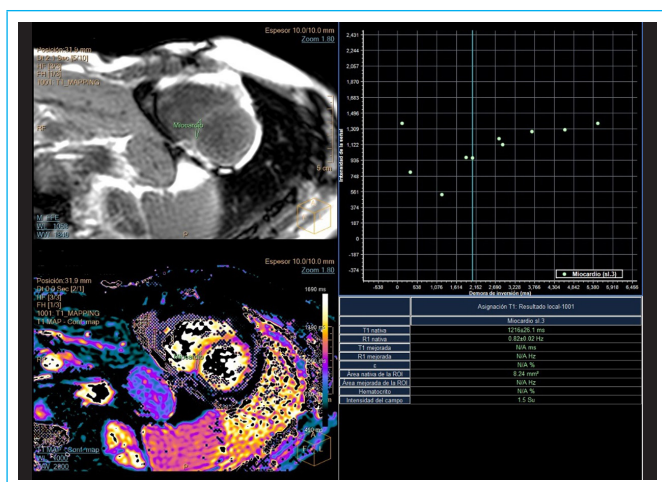
**Video 3.** Secuencia SSFP sangre blanca, plano de eje corto con sincronización respiratoria. Podemos observar la presencia de derrame pericárdico moderado, la afectación del ventrículo derecho dilatado con el aneurisma y la presencia de aplanamiento diastólico del septo interauricular sugerente de sobrecarga de volumen del ventrículo derecho.



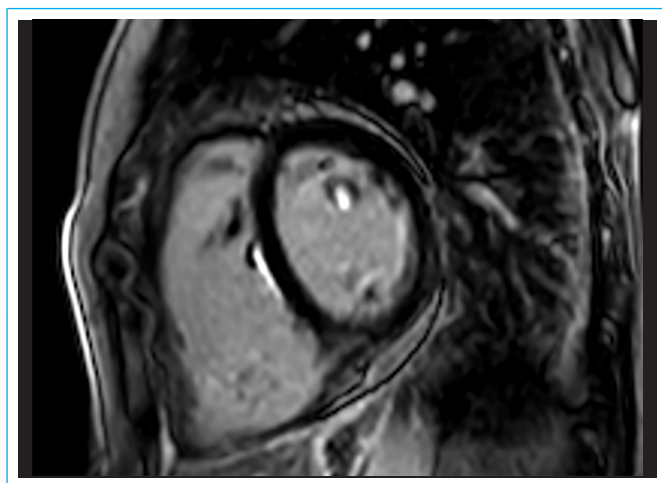
**Video 4.** Secuencia SSFP sangre blanca plano de eje corto, secuencias con respiración libre, situación basal. Podemos observar la presencia de aplanamiento diastólico del septo interauricular que no aumenta con la inspiración.



**Video 5.** Misma secuencia que en el Video 4 pero con el paciente realizando la maniobra de Valsalva. El aplanamiento diastólico del septo interauricular tampoco aumenta, lo que demuestra que no hay compromiso hemodinámico secundario al derrame pericárdico ni fisiología constrictiva.



**Figura 1.** Resonancia magnética, secuencia de T1 mapping con tiempo aumentado, 1216 ms (tiempo normal en equipo de 1,5 Teslas desde 950 hasta 1050 ms).



**Figura 2.** Resonancia magnética, secuencia de realce tardío. Se puede observar dos pequeños focos de realce intramiocárdico de tipo no isquémico, en el ventrículo izquierdo en el músculo papilar anterolateral y subendocárdico en el lado derecho del septo interventricular.

## Discusión

La esclerosis sistémica o esclerodermia es una enfermedad sistémica y heterogénea del tejido conectivo producida por una respuesta autoinmune con daño microvascular y fibrosis en múltiples órganos<sup>(1)</sup>. De acuerdo con algunas series, hasta un tercio de la mortalidad de la esclerodermia se produce por causas cardiovasculares

El patrón de afectación cardíaca en la esclerodermia es muy variado, ya que se puede afectar a la microvasculatura, el miocardio, tejido de conducción y pericardio<sup>(2)</sup>. La prevalencia de la afectación cardíaca por esclerodermia es difícil de estimar por la amplia variedad de presentaciones clínicas, y según las series, oscila entre el 7% y 44%.

La presentación clínica más frecuente son arritmias tanto supraventriculares como ventriculares y alteraciones electrocardiográficas por la afectación de la microvasculatura, la fibrosis miocárdica y disfunción autonómica. La presencia de un T1 mapping aumentado se produce por una expansión del espacio intersticial, la presencia de un T2 mapping aumentado por otra parte podría verse con aumento de edema o daño post isquemia<sup>(3)</sup>. Es posible que haya

pacientes con ecocardiograma normal en quien detectemos de forma precoz la afectación miocárdica mediante la resonancia con el uso del T1 mapping<sup>(4)</sup>. El uso de la resonancia cardíaca y los marcadores de caracterización tisular como en T1 y el T2 mapping nativo y el realce tardío con gadolinio han permitido en algunos trabajos diferenciar a pacientes con ecocardiograma normales, que clásicamente estratificaríamos como bajo riesgo, con mayor probabilidad de eventos clínicos y peor pronóstico<sup>(5)</sup>.

La fibrosis del miocardio o la miocarditis pueden desencadenar en disfunción diastólica, disfunción sistólica y la dilatación o alteraciones de la contractilidad de ambos ventrículos. La presencia de disfunción diastólica se ha sido definido como un parámetro de peor pronóstico.

## Conclusiones

Este caso nos ilustra la gran complejidad que puede tener la afectación cardíaca en la esclerodermia. Por la gran información que nos aporta, tanto anatómica como funcional y de caracterización tisular, la resonancia magnética cardíaca es una herramienta de gran utilidad en el manejo de los pacientes con esclerodermia y afectación o sospecha de afectación miocárdica. Permite una detección más precoz y precisa de todas las posibles afectaciones cardíacas, por lo que se puede mejorar la estratificación y el tratamiento de los pacientes.

## Ideas para recordar

- La afectación cardíaca por esclerodermia puede tener un amplio abanico de presentaciones y es una causa importante de mortalidad en estos pacientes.
- Puede afectar al miocardio bien sea con fibrosis, miocarditis o isquemia, al pericardio, al tejido de conducción o causar hipertensión pulmonar.
- La detección precoz de la afectación cardíaca permite estratificar y tratar mejor a estos pacientes.
- El uso de la resonancia magnética permite una detección precoz y mejor caracterización de la afectación cardíaca por esclerodermia, además de su seguimiento.

## Bibliografía

1. Liu-Yan Nie1, Xiao-Dong Wang. Cardiac complications in systemic sclerosis: early diagnosis and treatment. Chinese Medical Journal 2019;132(23)
2. Vibhav Rangarajan, Richard Matiasz, and Benjamin H. Freed. Cardiac complications of systemic sclerosis and management: recent progress. Current Opinion In Rheumatology 2017; 29 (6).
3. V. Bordonaro et al. Myocardial T1 mapping and extracellular volume quantification as novel biomarkers in risk stratification of patients with systemic sclerosis. Clinical Radiology 76 (2021) 162.e1e162.e8
4. Vincent Poindron et al. T1 mapping cardiac magnetic resonance imaging frequently detects subclinical diffuse myocardial fibrosis in systemic sclerosis patients. Seminars in Arthritis and Rheumatism 50 (2020) 128134
5. George Markousis-Mavrogenis. Cardiovascular Magnetic Resonance Identifies High-Risk Systemic Sclerosis Patients with Normal Echocardiograms and Provides Incremental Prognostic Value. Diagnostics 2019, 9, 220.
6. Patrick Krumm . Cardiovascular magnetic resonance patterns of biopsy proven cardiac involvement in systemic sclerosis. Journal of Cardiovascular Magnetic Resonance (2016) 18:70
7. Sophie I. Mavrogeni. Et al. Cardiovascular magnetic resonance in systemic sclerosis: "Pearls and pitfalls". Seminars in Arthritis and Rheumatism 47 (2017) 79–85
8. Alabedet al JACC: CARDIOVASCULAR IMAGING, VOL. 14, NO. 5, 2021 Cardiac-MRI Prediction of Clinical Worsening and Mortality in PAH/MAY 2021:931–42938.



# Engrosamiento de la pared de la aorta. Utilidad de la multi imagen en el diagnóstico diferencial.

Carla Leticia Pessio  
Iván Constantín  
María Celeste Carrero  
Luciano de Estefano  
Pablo Guillermo Stutzbach

## Correspondencia

Carla Leticia Pessio  
clpessio@gmail.com

Unidad de Resonancia magnética y TAC, Hospital Nuestra Señora del Rosario.

Recibido: 04/11/2020

Aceptado: 09/07/2021

En línea: 31/08/2021

**Citar como:** Pessio Carla, Constantín Ivan, Carrero M, De Estefano L, Stutzbach P. Engrosamiento de la pared de la aorta. Utilidad de la multiimagen en el diagnóstico diferencial. Rev Ecocar Pract (RETIC) 2021 (Agosto); 4 (2): 36-39. doi: 10.37615/retic.v4n2a10

**Cite this as:** Pessio Carla, Constantín Ivan, Carrero M, De Estefano L, Stutzbach P. Thickness of the aortic wall. Multimaging utility in differential diagnosis. Rev Ecocar Pract (RETIC) 2021 (Agosto); 4 (2): 36-39. doi: 10.37615/retic.v4n2a10

## Palabras clave

- ▷ Arteritis de células gigantes
- ▷ Patología aórtica
- ▷ Aortitis
- ▷ Hematoma aórtico

## Keywords

- ▷ Giant cell arteritis
- ▷ Aortic pathology
- ▷ Aortitis
- ▷ Aortic hematoma

## RESUMEN

Paciente femenina de 68 años, hipertensa, consultó por molestia torácica inespecífica, con electrocardiograma normal. En el ecocardiograma se evidenció dilatación aórtica con insuficiencia aórtica moderada y engrosamiento mural aórtico, sin trastornos regionales de la motilidad.

Se realizó ecocardiograma transesofágico que descartó síndrome aórtico agudo. Se continuó valoración con angiotomografía que sugirió proceso inflamatorio de la aorta y descartó compromiso coronario. Para mejor caracterización tisular de la pared aórtica se solicitó Resonancia Magnética, que resultó compatible con aortitis. Los datos de la historia clínica orientaron el diagnóstico a Arteritis de Células Gigantes, y se inició tratamiento con buena respuesta.

## ABSTRACT

A 68-year-old hypertensive female patient consulted for nonspecific chest discomfort with a normal electrocardiogram. The echocardiogram revealed aortic dilation with moderate aortic regurgitation and aortic wall thickening, without regional disorders of perietal motility.

A transesophageal echocardiogram was performed, ruling out acute aortic syndrome. An angiotomography evaluation was done, suggesting an inflammatory process in the aorta and ruling out coronary involvement. For better tissue characterization of the aortic wall, gadolinium-enhanced MRI was requested, which was compatible with aortitis. The data from the clinical and laboratory history oriented the diagnosis to Giant Cell Arteritis, and treatment was started with good response.

## Presentación del caso

Mujer de 68 años, hipertensa y dislipémica, concurre al servicio de cardiología por molestia torácica atípica con electrocardiograma normal.

En el ecocardiograma transtorácico (ETT) se evidenció engrosamiento parietal aórtico circunferencial, de 5 mm, dilatación de raíz y aorta ascendente, e insuficiencia aórtica moderada asociada (figura 1), (video 1). Ante el engrosamiento mural y con sospecha de síndrome aórtico tipo A (hematoma aórtico), se decide su internación.

Al interrogatorio relataba que un año atrás fue evaluada por fiebre de origen desconocido, eritrosedimentación elevada, cefalea y anemia con sospecha de arteritis de la arteria temporal que no llegó a confirmarse por remisión sintomática previo a la biopsia.

Se realizó ecocardiograma transesofágico (ETE) bajo sedación que confirmó la distribución circunferencial del engrosamiento mural (espesor medido de 6 mm) con extensión hasta aorta torácica descendente y dilatación de aorta ascendente (2,5 cm/m<sup>2</sup>).

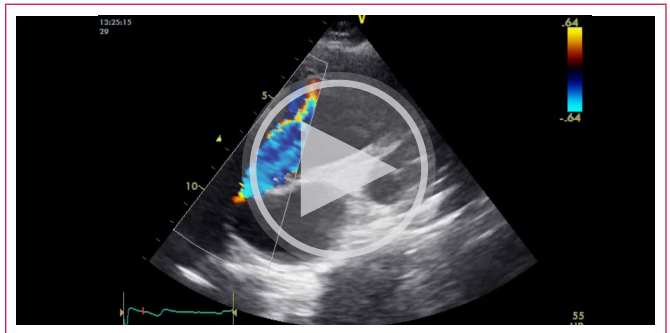
Se continuó la evaluación diagnóstica con angiotomografía (Angio-TC) aórtica que describió espesor mural incrementado de 8 mm de distribución circunferencial el cual comprometía desde raíz hasta aorta descendente torácica, además de confirmarse dilatación aórtica. No se evidenciaban trombos asociados, ni úlceras, y se descartó enfermedad coronaria (figura 2). Los hallazgos mencionados orientaron el diagnóstico hacia aortitis y se decidió complementar la evaluación con resonancia magnética cardíaca (RM) para caracterización tisular y descartar la presencia de hematoma aórtico. Dicha RM demostró la pared aórtica hiperintensa en T2, isointensa en T1 y con realce tardío de gadolinio, compatible con proceso inflamatorio (figura 3), (videos 2 y 3).

Por último, se realizó 18F-FDG PET/TC (tomografía por emisión de positrones), que evidenció captación de marcador con señal significativamente superior a la hepática, desde la raíz hasta la aorta descendente torácica, apoyando en este contexto el diagnóstico de inflamación de la pared de la aorta en esa extensión (figura 4).

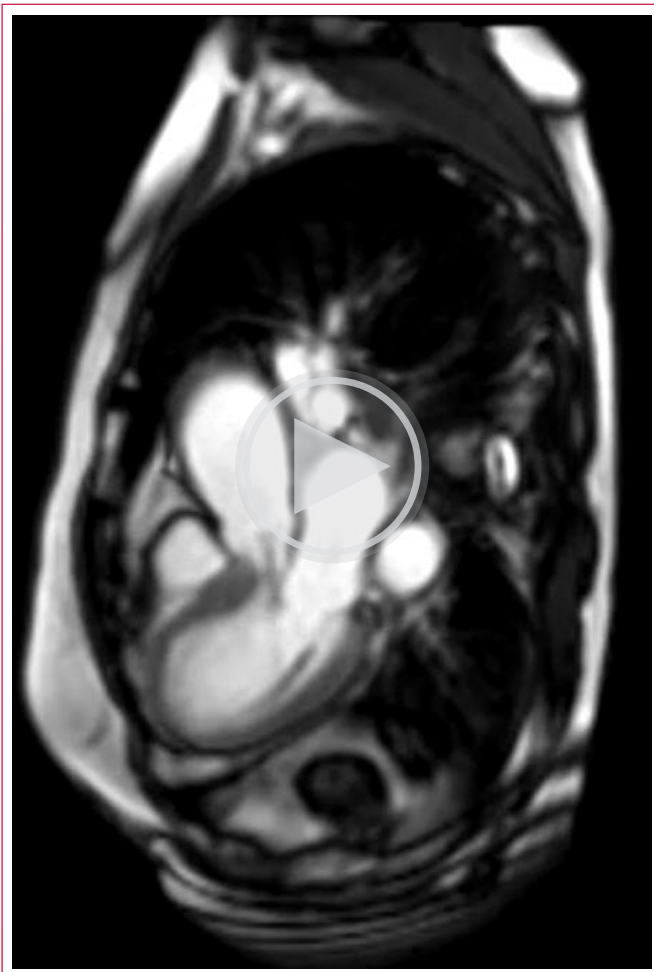Como hallazgo de laboratorio positivo presentó eritrosedimentación aumentada (51 mm/h). Se realizaron hemocultivos que resultaron negativos para excluir el diagnóstico de aortitis de origen infeccioso. Se realizó panel reumatológico, cuyo único hallazgo fue FAN 1/160 (inespecífico).

Con lo anterior, se interpretó como arteritis de células gigantes (ACG) con aortitis extendida desde raíz hasta aorta descendente proximal, dilatación a predominio de aorta ascendente (diámetro medido 2,5 cm/m<sup>2</sup>) e insuficiencia valvular aórtica moderada asociada. Se inició tratamiento con corticoides combinado con anticuerpos monoclonales (tocilizumab). Luego de 6 meses, se decidió repetir RM que mostró resolución del edema parietal aórtico y así, disminución del espesor. La paciente evolucionó asintomática luego de 12 meses, con resolución de cuadro clínico en primera instancia.

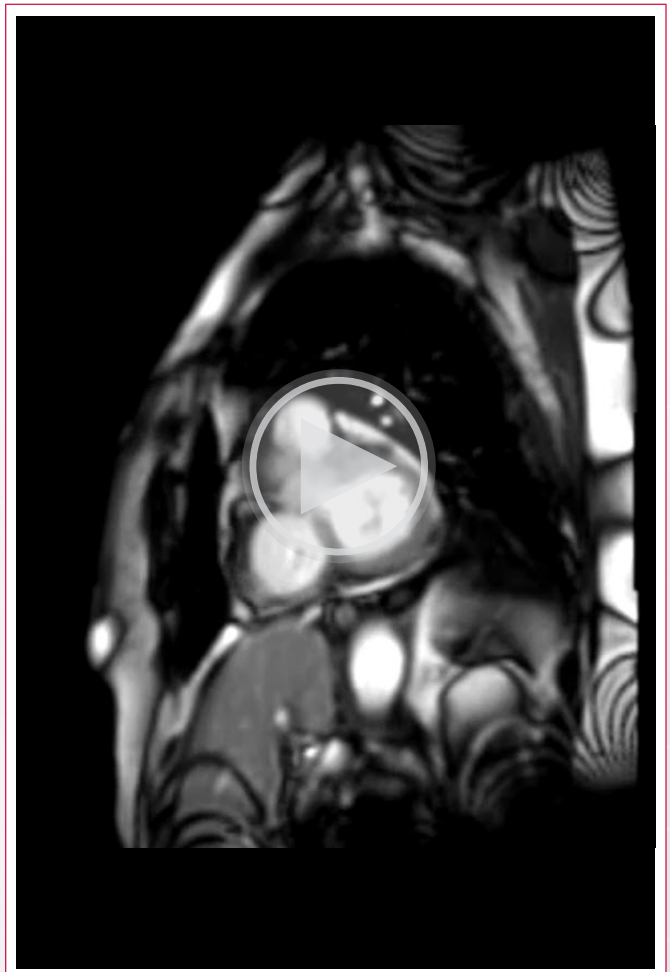
## Estudio por imagen



**Vídeo 1.** Ecocardiograma Transtorácico. Eje paraesternal derecho. Se visualiza jet de reflujo central aórtico, dilatación de aorta tubular ascendente y engrosamiento mural de aorta ascendente desde su porción proximal a medial.

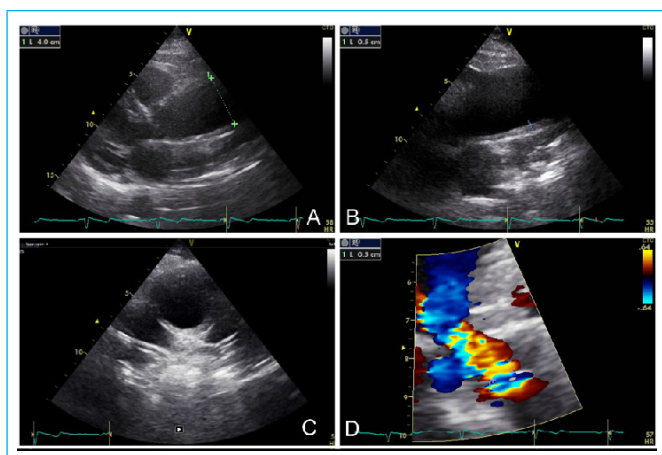


**Vídeo 2.** Resonancia Magnética Cardíaca, vista de 3 cámaras. Se visualiza jet de Insuficiencia aórtica central y dilatación de aorta tubular ascendente.

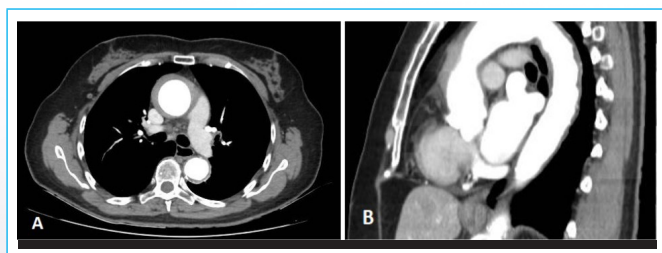


**Vídeo 3.** Resonancia Magnética Cardíaca, eje corto a la altura del tracto de salida del ventrículo izquierdo. Se visualiza jet de Insuficiencia aórtica.

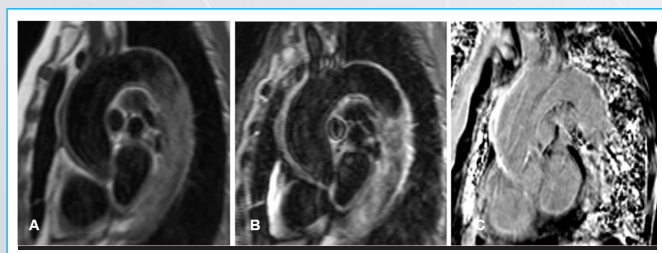




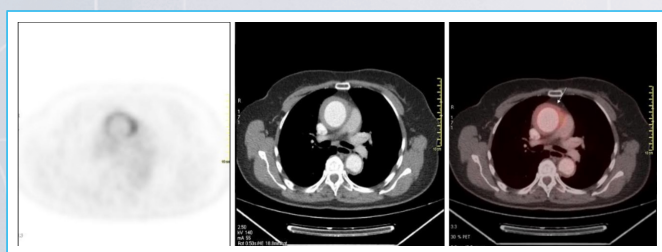
**Figura 1.** Ecocardiograma Transtorácico. A) Vista paraesternal izquierda, eje largo modificado: dilatación de aorta ascendente (4 cm, 2,5 cm/m<sup>2</sup>). B y C) Vistas supraesternal ejes largo y corto de cayado aórtico que evidencian engrosamiento mural de 0,5 cm. D) Zoom en 3C apical: jet de insuficiencia aórtica, se muestra medición de vena contracta: 0,5 cm.



**Figura 2.** Angiotomografía Aórtica. A) Imagen transversal tomográfica donde se observa el aumento de espesor mural en aorta ascendente. B) Imagen tomográfica sagital que muestra extensión distal del compromiso aórtico del engrosamiento de la pared.



**Figura 3.** Resonancia Magnética Cardíaca con gadolinio A) Secuencia T1 que evidencia pared aórtica isointensa, B) Secuencia T2 que evidencia pared aórtica hiperintensa, hallazgo compatible con la presencia de edema, C) Secuencia que evidencia realce tardío de gadolinio en la pared engrosada.



**Figura 4.** 18F-FDG PET/TC. Corte transversal torácico que evidencia captación de marcador a nivel de aorta ascendente. (Flecha).

## Discusión

La pared aórtica normal tiene un espesor menor a los 2 mm. El hallazgo de un engrosamiento mural es inusual y plantea un verdadero desafío por tener entre sus etiologías cuadros tan graves como los síndromes aórticos.

La aortitis es una inflamación de la pared de la aorta que altera su arquitectura y composición celular. En cuanto a su etiología, puede estar causada por enfermedades inflamatorias, infecciones, presentarse como síndrome paraneoplásico o idiopático. Las causas inflamatorias más comunes son las vasculitis de grandes vasos<sup>(1)</sup>.

Los procesos que comprometen la íntima se suelen asociar a enfermedad de evolución oclusiva, mientras que la inflamación medial y degeneración causan la formación de aneurisma como es el caso de ACG<sup>(2)</sup>.

La presentación clínica es variable, pero la dilatación vascular progresiva presenta un riesgo, no menor, de disección aórtica. A pesar de la terapia con glucocorticoides, la tasa de recaída para la ACG es alta, hasta 50% o mayor. En relación a esto, además de la reaparición de síntomas, cobra utilidad la nueva elevación de los marcadores inflamatorios<sup>(3)</sup>.

El ETT suele ser el primer estudio realizado y es útil para evaluar las características morfológicas de la pared vascular y las complicaciones en primera instancia. Sin embargo, presenta baja sensibilidad y es dependiente de la ventana acústica.

El ETE aporta mayor resolución espacial y permite evaluar con mayor precisión las porciones de la aorta, pudiendo identificar mejor las complicaciones como la disección aórtica o la úlcera penetrante. Si bien puede identificar zonas de engrosamiento parietal, su capacidad para identificar su etiología es limitada, y, su sensibilidad para diagnóstico de hematoma aórtico es baja<sup>(4)</sup>. Los datos que pueden aportar los métodos de ultrasonido se relacionan con el espesor y la distribución, siendo característica la forma semilunar del hematoma, con mayor espesor que el engrosamiento de origen inflamatorio (tabla 1).

Las técnicas de imagen no invasiva, como la angiotomografía computada y la angioresonancia son de primera elección sobre la angiografía, por su excelente resolución espacial con mínimo riesgo de complicaciones<sup>(5)</sup>.

La angiotomografía permite una medición precisa del espesor y valorar la extensión del engrosamiento mural. La comparación pre y post contraste puede ayudar a diferenciar aortitis de hematoma, siendo la inflamación de baja atenuación pre contraste y resaltando con el mismo, mientras que el hematoma se presenta con mayor atenuación en ambas, sin embargo, no es específico<sup>(4)</sup> (tabla 1).

La resonancia, si bien presenta resolución espacial ligeramente menor que la angiotomografía, es imprescindible por su poder en caracterización tisular. En este sentido, es necesario ponderar la secuencia T2 para ver edema y resulta de suma importancia el realce tardío con gadolinio para confirmar el patrón inflamatorio. Sus principales limitaciones radican en su menor disponibilidad, la larga duración del estudio y la necesidad de colaboración del paciente<sup>(6)</sup> (tabla 1). Además, el cine es el patrón oro para evaluar función ventricular y regurgitación valvular.

Con respecto al 18F-FDG PET/TC, se considera anormal siempre que haya captación en la aorta. Sin embargo el rédito diagnóstico etiológico es bajo ya que puede haber captación en presencia de placas de ateroma vulnerables, por lo que su asociación con TC y RM son cruciales para mejorar su especificidad<sup>(7)</sup>. Tiene una especial utilidad en etapas tempranas cuando aún no hay cambios estructurales vasculares evidentes por otros métodos.

	Hematoma	Aortitis
Espesores	>o= 5mm	>o= 3mm
Distribución	Semilunar	Circunferencial
TC	<40 UH sin contraste, aumento post contraste	> 50 UH pre y post contraste
RM	1) T1 isointenso, T2 hiperintenso (variable según tiempo de evolución), 2) Sin realce tardío de gadolinio (imagen negativa)	1) T1 isointenso, T2 hiperintenso (edema), 2) Con realce tardío de gadolinio
PET	Sin captación de FDG.	Captación de FDG + con intensidad superior a la captación hepática.

Tabla 1. Diagnóstico diferencial entre hematoma y aortitis.

## Conclusiones

El engrosamiento de la pared de la aorta plantea un desafío interesante por el riesgo de las posibles causas etiológicas que lo componen. Para arribar al diagnóstico correcto se requiere evaluar toda la extensión de la aorta, medir espesores, ver estructuras contiguas y analizar las características del tejido. Ningún estudio por imágenes aislado aporta toda esta información por lo que es fundamental complementar los distintos métodos. Es así, que para diagnosticar engrosamiento de la pared y descartar disección aórtica o úlcera puede ser suficiente con las opciones de ultrasonido. Sin embargo, el diagnóstico diferencial de aortitis con un hematoma aórtico requiere de estudios como el PET o la RM para definir patrón inflamatorio, y de la tomografía que aporta mejor resolución espacial.

## Ideas para recordar

- El hallazgo de un engrosamiento de la pared aórtica es inusual y plantea un verdadero desafío diagnóstico por tener entre sus etiologías cuadros graves como los síndromes aórticos.
- Cuando la enfermedad inflamatoria se presenta con aortitis, la consecuente dilatación vascular presenta un riesgo, no menor, de disección aórtica, tanto torácica como abdominal.
- En la aortitis, la tomografía aporta excelente resolución espacial resultando atractiva por su accesibilidad, mientras que la resonancia, al permitir la ca-

racterización tisular, tiene mayor especificidad para hacer diagnóstico diferencial con hematoma, por ejemplo.

## Bibliografía

1. H. L. Gornik and M. A. Creager, "Aortitis," *Circulation*, vol. 117, no. 23, pp. 3039–3051, Jun. 2008.
2. M. B. J. Syed, A. J. Fletcher, M. R. Dweck, R. Forsythe, and D. E. Newby, "Imaging aortic wall inflammation," *Trends Cardiovasc. Med.*, Dec. 2018.
3. G. Slobodin et al., "Aortic involvement in rheumatic diseases," *Clin. Exp. Rheumatol.*, vol. 24, no. 2 Suppl 41, pp. S41–S47, Apr. 2006.
4. J. C. Lee and Y. S. Wee, "Imaging aortitis," *Intern. Med. J.*, vol. 49, no. 1, pp. 136–137, Jan. 2019.
5. E. T. Bieging et al., "In vivo three-dimensional MR wall shear stress estimation in ascending aortic dilatation," *J. Magn. Reson. Imaging : JMRI*, vol. 33, no. 3, pp. 589–597, Mar. 2011.
6. C. S. Restrepo, D. Ocazonez, R. Suri, and D. Vargas, "Aortitis: imaging spectrum of the infectious and inflammatory conditions of the aorta," *Radiogr. : Rev. Publ. Radiol. Soc. North Am. Inc.*, vol. 31, no. 2, pp. 435–451, Apr. 2011.
7. A. Enfrein, O. Espitia, G. Bonnard, and C. Agard, "[Aortitis in giant cell arteritis: Diagnosis, prognosis and treatment]," *Presse medicale*, Jul. 2019.
8. G. R. Hartlage et al., "Multimodality imaging of aortitis," *JACC. Cardiovasc. Imaging*, vol. 7, no. 6, pp. 605–619, Jun. 2014.



# Múltiples trombos intraventriculares en el debut de una miocardiopatía dilatada no isquémica con hipernefroma asociado.

Iñigo Pereiro Lili  
Garazi Ramírez-Escudero Ugalde  
Ainara Lozano Bahamonde  
Nora García Ibarrodo  
Lara Ruiz Gómez

## Correspondencia

Iñigo Pereiro Lili  
inigopereiro@hotmail.com

Servicio de Cardiología. Hospital Universitario de Basurto. Bilbao. País Vasco. España.

Recibido: 25/01/2021

Aceptado: 08/06/2021

En línea: 31/08/2021

**Citar como:** Pereiro Lili I, Ramírez-Escudero Ugalde G, Lozano Bahamonde A, García Ibarrodo N, Ruiz Gómez L. Múltiples trombos intraventriculares en el debut de una miocardiopatía dilatada no isquémica con hipernefroma asociado. Rev Ecar Pract (RETIC). 2021 (Agosto); 4 (2): 40-43. doi: 10.37615/retic.v4n2a11

**Cite this as:** Pereiro Lili I, Ramírez-Escudero Ugalde G, Lozano Bahamonde A, García Ibarrodo N, Ruiz Gómez L Multiple intraventricular thrombi in the onset of a non-ischemic dilated cardiomyopathy with associated hypernephroma. Rev Ecar Pract (RETIC). 2021 (Agosto); 4 (2): 40-43. doi: 10.37615/retic.v4n2a11

## Palabras clave

- ▷ Trombo
- ▷ Hipernefroma
- ▷ Miocardiopatía

## Keywords

- ▷ Thrombus
- ▷ Hypernephroma
- ▷ Cardiomyopathy

## RESUMEN

Presentamos el caso de una mujer de mediana edad que ingresa como primer episodio de insuficiencia cardíaca en el servicio de cardiología de nuestro centro, siendo diagnosticada de miocardiopatía dilatada no isquémica con hallazgo de varios trombos biventriculares. Durante el seguimiento se demostró que uno de los factores protrombóticos asociados a este caso era un hipernefroma silente. Mediante este caso revisamos brevemente esta entidad con especial hincapié en las técnicas de imagen en el diagnóstico de estos.

## ABSTRACT

We present the case of a middle-aged woman who was admitted to cardiology service of our center due to first episode of heart failure, being diagnosed with non-ischemic dilated cardiomyopathy with incidental finding of several biventricular thrombi. During follow-up we found that one of the prothrombotic factors associated with this case was the presence of a silent hypernephroma. Through in this case, we briefly review this entity with special emphasis on imaging techniques useful for the diagnosis.

## Presentación del caso

Mujer de 50 años fumadora y sin antecedentes médicos de interés ni toma de tratamiento habitual.

Acude al servicio de urgencias por un cuadro febril junto a tos seca, dolor torácico pleurítico en hemitórax derecho, así como disnea progresiva en las últimas semanas y edemas en extremidades inferiores.

A la exploración destacaba taquipnea, saturación arterial de oxígeno 93% junto a signos congestivos como crepitantes bibasales y edemas con fovea en ambas extremidades inferiores.

La radiografía de tórax mostró un derrame pleural derecho junto a una condensación en la base pulmonar que podría corresponder con una neumonía, así como cardiomegalia. A nivel analítico destacaba una elevación de la PCR (208,59mg/L) así como una elevación de NT-proBNP (8.166 pg/mL), LDH 333U/L y leucocitosis de 25.460 leucocitos con 89% de neutrófilos. La antigenuria para *Neumococo* y *Legionella* fue negativa, así como la PCR y serología para COVID-19.

Durante el ingreso se realizó un ecocardiograma transtorácico objetivando un ventrículo izquierdo severamente dilatado con FEVI deprimida (32% por Simpson biplano), una válvula mitral con *tenting* asimétrico que condicionaba una insuficiencia mitral moderada-severa, un ventrículo derecho dilatado con disfunción sistólica leve e insuficiencia tricuspídea moderada-severa con presión sistólica de arteria pulmonar estimada de 46 mm Hg. También llamaba la atención durante el estudio la presencia de 2 imágenes móviles redondeadas en VI, una en ápex y otra que dependía del septo, junto a una imagen filiforme móvil que parecía depender de la cara inferior, así como otra imagen de similares características en ápex de VD, todas compatibles todas con trombos intraventriculares como primera posibilidad (**videos 1, 2, 3 y 4**).

El estudio se completó con un TAC de tórax sincronizado que descartó lesiones coronarias y objetivó una condensación en el lóbulo inferior derecho (LID) de causa indeterminada. No se observaron defectos de repleción en las arterias pulmonares. Se realizó también una resonancia magnética cardíaca que confirmó la presencia de una miocardiopatía dilatada no isquémica y sin realces tardíos patológicos salvo uno aislado en el punto de inserción septal inferior de dudoso significado. Con esta técnica también se confirmó la naturaleza de las masas como trombos intraventriculares (**figuras 1 y 2**). Los cultivos extraídos en el servicio de

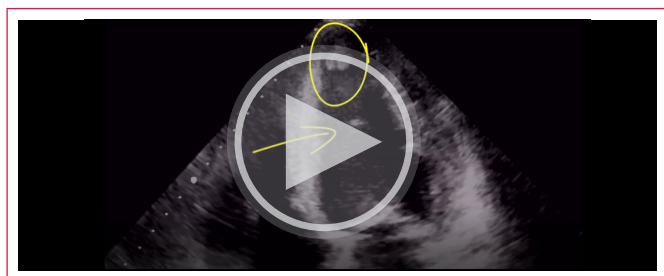
urgencias (hemocultivos, esputo, orina) fueron negativos. Se practicó también un estudio de hipercoagulabilidad que fue negativo.

La paciente presentó mejoría clínica con el tratamiento diurético instaurado y fue dada de alta con tratamiento para la insuficiencia cardiaca con FEVI reducida y acenocumarol. Se realizaron ecocardiogramas de control con desaparición de los trombos intracavitarios pero con persistencia de la imagen filiforme en ventrículo izquierdo, que dado que no ha desaparecido con la anticoagulación probablemente forme parte del aparato subvalvular mitral roto o se trate de

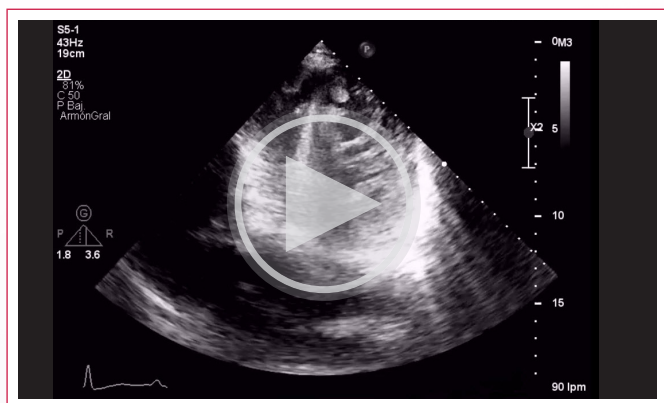
un fibroelastoma (vídeos 5 y 6). Los parámetros de remodelado ventricular izquierdo y derecho han mejorado y la insuficiencia mitral era leve.

Durante el seguimiento se realizaron TACs de control, incluyendo un TAC body para búsqueda de neoplasias por la hipercoagulabilidad objetivada en esta paciente, que permitió diagnosticar un hipernefroma renal derecho (figura 3).

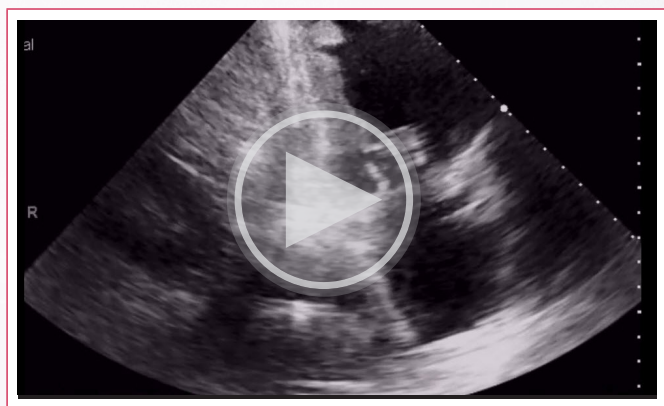
## Estudio por imagen



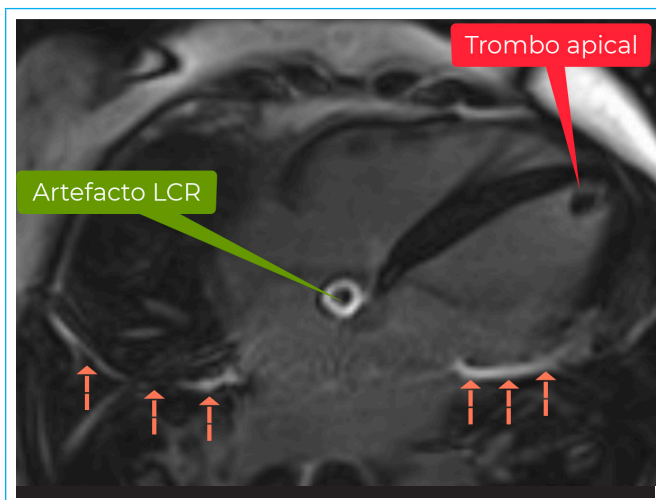
**Vídeo 1.** Apical 4 cámaras. Ventrículo izquierdo severamente dilatado con 2 trombos móviles apicales y una imagen filiforme móvil en la cavidad (círculo y flecha amarillos).



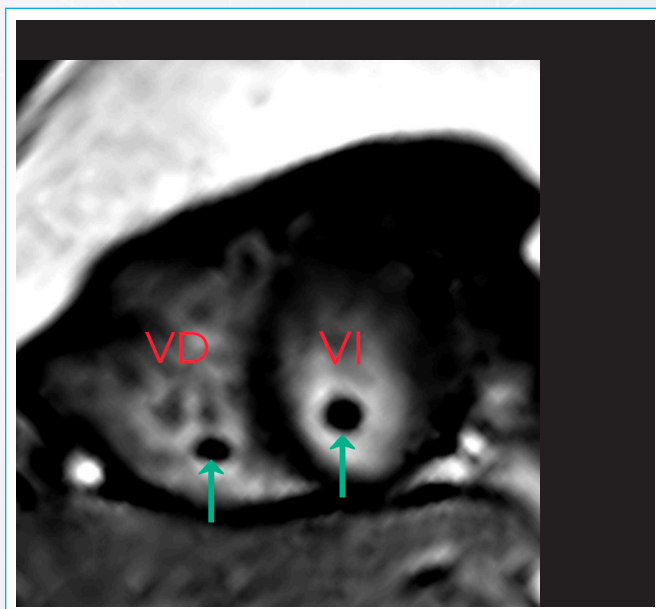
**Vídeo 2.** Apical 4 cámaras modificado. Mediante esta proyección se visualiza el trombo en ápex de ventrículo derecho (círculo amarillo) no visto en un plano reglado de 4 cámaras.



**Vídeo 3.** Apical 2 cámaras. En este plano se visualizan los 2 trombos objetivados en planos anteriores junto a la imagen filiforme móvil ya visualizada en el vídeo 1.

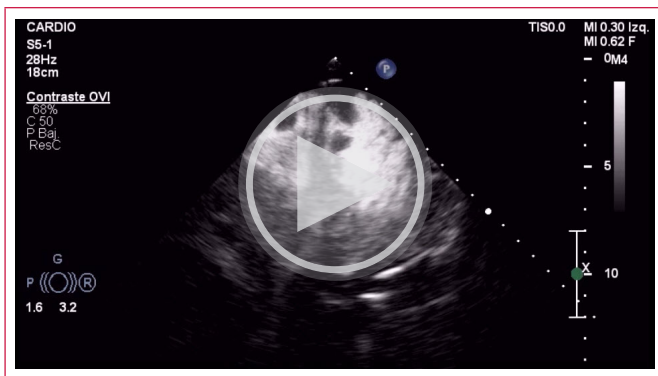


**Figura 1.** Vista 4 cámaras en secuencia de realce tardío de gadolinio. Observamos una imagen hipointensa en ápex de VI compatible con trombo. También se observan dos artefactos uno por líquido cefaloraquídeo (LCR) y otro por aliasing (flechas rojas).

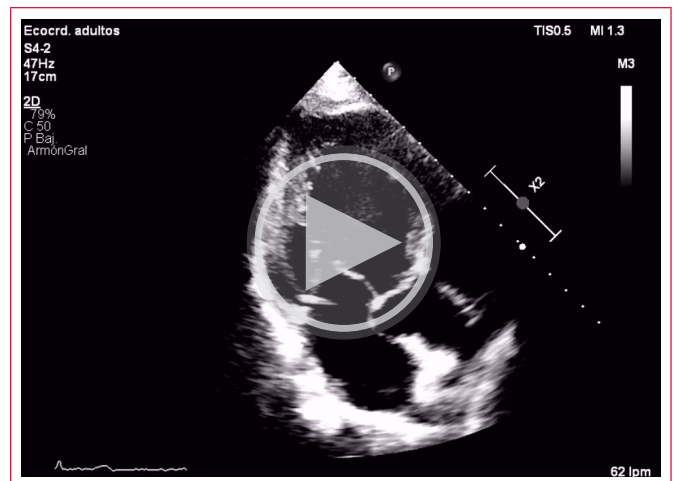


**Figura 2.** Vista eje corto a nivel apical en secuencia de realce tardío de gadolinio. Observamos dos imágenes hipointensas (flechas verdes) en ápex de ambos ventrículos compatibles con trombos. VI: ventrículo izquierdo. VD: ventrículo derecho.

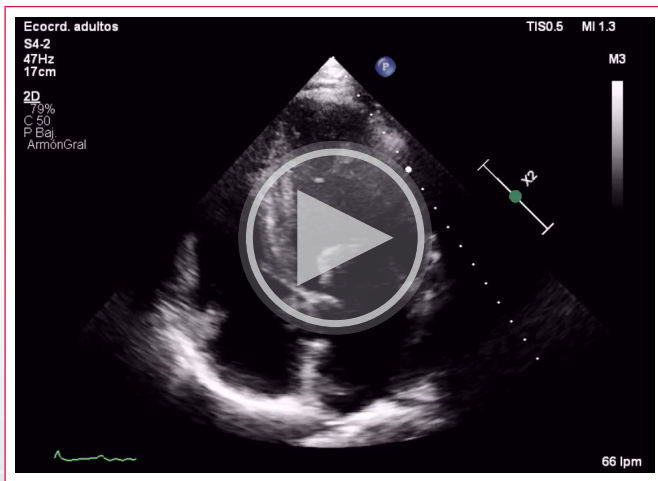




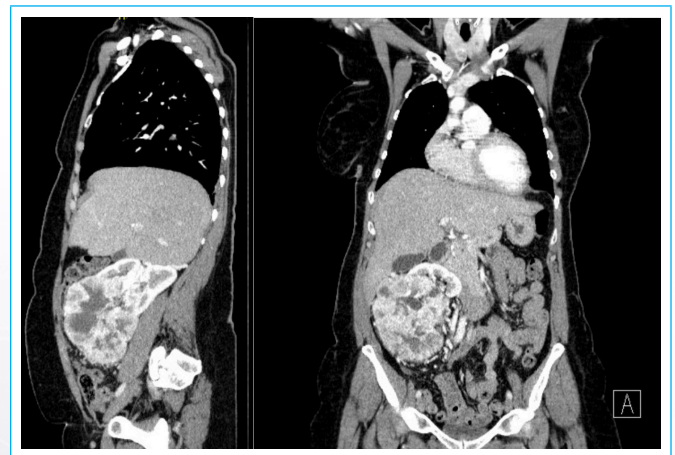**Vídeo 4.** Apical 4 cámaras con contraste. Con esta técnica visualizamos los trombos como masas hipocogénicas respecto a la cavidad ventricular contrastada.



**Vídeo 6.** Apical 3 cámaras. Resolución de los trombos intracavitarios con mejoría de la FEVI.



**Vídeo 5.** Apical 4 cámaras. Resolución de los trombos intracavitarios con mejoría de la FEVI. Persistencia de imagen filiforme en ventrículo izquierdo.



**Figura 3.** TAC abdomino-pélvico. Gran masa heterogénea hipercaptante con centro necrótico dependiente del polo inferior del riñón derecho compatible con hipernefroma.

## Discusión

Lo destacable del caso es la gran carga de trombos intraventriculares en el momento del debut de la miocardiopatía. Existe bastante bibliografía sobre trombos intraventriculares (principalmente de ventrículo izquierdo) en el contexto de miocardiopatía dilatada isquémica o post infarto agudo de miocardio (IAM), siendo más escasa en el grupo de la miocardiopatía dilatada no isquémica<sup>(1)</sup>. La disfunción y dilatación ventricular, asociado al estado protrombótico que ocasiona la propia insuficiencia cardíaca son los factores predisponentes a la aparición de los trombos<sup>(1)</sup>.

La ecocardiografía transtorácica es la primera prueba a realizar como screening de esta patología en escenarios donde se presenta con frecuencia, como en el postIAM. Aparece como una masa ecodensa, de bordes bien definidos y separados del endocardio y generalmente contiguo a un segmento ventricular acinético, hipocinético o aneurismático<sup>1</sup>.

Comparado con la resonancia magnética cardíaca (RMC, gold standard para detección de trombos) tiene una precisión diagnóstica del 90%<sup>(1)</sup>. El uso de contraste ecocardiográfico ayuda a definir mejor los bordes endocárdicos, au-

mentando la sensibilidad de detección de trombos. Aún así, hasta un tercio de los trombos intracavitarios diagnosticados por RMC no habían sido visualizados por ecocardiografía<sup>(2)</sup>. Otras técnicas como el TAC torácico también pueden ser de utilidad en caso de resultados indeterminados del ecocardiograma y posibilidad alta de trombo intracavitario<sup>(1)</sup>.

Los trombos son visualizados en la RMC en secuencias de realce precoz y tardío de gadolinio como masas intracavitarias hipointensas (negras)<sup>(3)</sup>. En ocasiones en la secuencias de realce tardío se utilizan tiempos de inversión más prolongados para anular tejidos avasculares como los trombos generando una imagen negra del trombo y brillante del miocardio de alrededor<sup>(3)</sup>.

Los trombos intracavitarios de ventrículo derecho son raros y escasos en la literatura, más aún la presencia concomitante biventricular, siendo esta una entidad peligrosa por el riesgo elevado de embolias sistémicas y pulmonares<sup>(4)</sup>. La detección de trombo en cavidades derechas obliga a descartar condiciones protrombóticas<sup>(5)</sup>.

Por último el hipernefroma renal puede invadir las cavidades derechas cardíacas por invasión de la vena cava inferior a través de la vena renal en un 1% de la totalidad de estos tumores<sup>(6)</sup>. En nuestro caso no se objetivó invasión de la

vena cava en los TAC realizados, interpretándose la aparición de los trombos en el contexto protrombótico de una miocardiopatía dilatada asociada con una neoplasia concomitante.

## Conclusiones

La aparición de trombos biventriculares es infrecuente y nos tiene que hacer pensar en condiciones protrombóticas subyacentes. El ecocardiograma sigue siendo la técnica inicial diagnóstica y el uso de contraste puede ayudar a definir mejor los trombos. En nuestro caso la protrombosis ocasionada por una miocardiopatía dilatada asociada a una neoplasia renal fueron las responsables de la generación de trombos múltiples intraventriculares.

## Ideas para recordar

- La aparición de trombos biventriculares es infrecuente. En esta situación tenemos que pensar en condiciones protrombóticas subyacentes.
- El ecocardiograma es la técnica diagnóstica inicial. No olvidar que el uso de contraste ecocardiográfico puede ayudarnos en el diagnóstico.
- El gold-estándar para el diagnóstico de trombos intraventriculares es la RMC

## Bibliografía

1. Massussi M, Scotti A, Lip GYH, Proietti R. Left ventricular thrombosis: new perspectives on an old problem. *Eur Heart J Cardiovasc Pharmacother* 2021; 7(2):158-167.
2. Weinsaft JW, Kim J, Medicherla CB, Ma CL, et al. Echocardiographic Algorithm for Post-Myocardial Infarction LV Thrombus: A Gatekeeper for Thrombus Evaluation by Delayed Enhancement CMR. *JACC Cardiovasc Imaging* 2016; 9(5):505-515.
3. Goyal P, Weinsaft JW. Cardiovascular magnetic resonance imaging for assessment of cardiac thrombus. *Methodist DeBakey Cardiovasc J* 2013; 9(3):132-136.
4. Iwano T, Yunoki K, Tokunaga N, et al. A case of biventricular thrombi in a patient with dilated cardiomyopathy: Utility of multimodality imaging for diagnosis and management of treatment strategy. *J Cardiol Cases* 2016; 15(3):91-94.
5. Wong B, Glenie T, Merriman E, et al. Extensive intracardiac thrombi in a patient with heart failure and hepatic congestion: a case report. *Eur Heart J Case Rep* 2018; 3(1):ty159.
6. Noguchi K, Hori D, Nomura Y, et al. Renal cell carcinoma with tumor-thrombus extension into the right ventricle. *Ann Vasc Dis* 2012; 5(3):376-380.



# Linfoma cardíaco primario: una causa inusual de insuficiencia cardíaca derecha.

Nilton Silva Durán\*  
Juan Lira\*\*  
Juan Vera\*\*  
Javier A. López Opitz\*\*\*  
Pamela Rojo\*\*\*\*  
Andrés Kursbaum\*\*\*\*

## Correspondencia

Nilton Silva Durán.  
nsilva@davila.cl

\*Cardiólogo, Ecocardiografista. Servicio de Imagen Cardíaca. Clínica Dávila. Clínica Vespucio. Santiago de Chile.

\*\*Residente de Postgrado de Cardiología adultos. Universidad de los Andes. Santiago de Chile.

\*\*\*Cardiólogo - Imágenes Cardíacas. Clínica Vespucio.

\*\*\*\*Cardióloga, Ecocardiografista. Jefa del Servicio de Imagen Cardíaca. Clínica Dávila. Santiago de Chile.

\*\*\*\*\*Cardiocirujano. Servicio de Cardiocirugía. Clínica Dávila. Santiago de Chile.

Recibido: 18/01/2021

Aceptado: 06/06/2021

En línea: 31/08/2021

**Citar como:** Silva N, Lira J, Rojo P, Kursbaum A, Linfoma cardíaco primario: una causa inusual de insuficiencia cardíaca derecha. Rev Ecocar Pract (RETIC) 2021 (Agosto); 4 (2): 44-47. doi: 10.37615/retic.v4n2a12

**Cite this as:** Silva N, Lira J, Rojo P, Kursbaum A, Primary Cardiac Lymphoma: an unusual cause of right heart failure. Rev Ecocar Pract (RETIC) 2021(Agosto); 4 (2): 44-47. doi: 10.37615/retic.v4n2a12

## Palabras clave

- ▷ Linfoma cardíaco primario
- ▷ Tumor cardíaco

## Keywords

- ▷ Primary cardiac lymphoma
- ▷ Cardiac tumor

## RESUMEN

Se presenta el caso de un varón de 54 años de edad con síntomas sugerentes de insuficiencia cardíaca derecha. En el estudio se evidencia una gran masa auricular derecha, hipercaptante en la tomografía por emisión de positrones con tomografía computarizada, sin metástasis demostradas en ese examen. La cirugía de resección muestra un linfoma no Hodgkin de alto grado de estirpe de células B. Se completó el tratamiento con 6 ciclos de quimioterapia, no evidenciándose recidiva a los 6 meses del tratamiento.

## ABSTRACT

We present the case of a 54-year-old male patient with symptoms suggesting right heart failure. The study shows a large, hyper-uptake right atrial mass on positron emission tomography with computed tomography, with no metastasis demonstrated on that exam. Resection surgery shows a high-grade non-Hodgkin lymphoma of B cell lineage. Treatment was completed with 6 cycles of chemotherapy, with no evidence of recurrence 6 months after treatment.

## Presentación del caso

Paciente masculino de 54 años de edad, con antecedentes de hipertensión arterial crónica, resistencia a la insulina, dislipidemia y sobrepeso; consulta a médico general por síntomas de dolor abdominal difuso e intermitente y edema de extremidades inferiores. Dentro del estudio se pidió una tomografía axial computarizada (TAC) de abdomen y pelvis en la que se alcanza a visualizar un tumor cardíaco localizado en la aurícula derecha. El ecocardiograma transtorácico (ETT) informa una masa en aurícula derecha que podría ser compatible con un mixoma auricular. Se complementa el estudio con un ecocardiograma transesofágico (ETE) que muestra una gran masa que ocupa toda la aurícula derecha, con obstrucción del tracto de entrada del ventrículo derecho (**Videos 1-4**), impresionando estar circunscrita a la aurícula derecha, sin infiltrar el septum interauricular ni el pericardio, se observa la llegada libre de las venas cava superior e inferior, con flujo al Doppler color, sin derrame pericárdico.

Se completa el estudio con una resonancia magnética cardíaca (RMC) (**Videos 5-7**), en la cual informan una masa ocupante de la aurícula derecha, sólida, homogénea, bilobulada, de bordes lisos, que no infiltra estructuras adyacentes (paredes de aurícula derecha, vasos, pericardio), con escasa movilidad dado que ocupa casi toda la cavidad auricular. Los diámetros máximos de la masa fueron 77 x 42 x 48. La masa es isoíntensa en secuencias de sangre negra en T1, hiperíntensa en secuencias de STIR, no suprime la señal en secuencias de sangre negra con saturación grasa. Posterior a la inyección de gadolinio, la masa se realiza en forma homogénea y con una cinética lenta en relación al miocardio, sin evidencias de hipointensidad en secuencias de realce precoz (descarta trombo); adicionalmente, presenta aumento de señal en secuencias de sangre negra potenciadas en T1 post contraste (aumento de permeabilidad vascular), y retención patológica de contraste de aspecto moteado.

El estudio finalmente informa una masa en aurícula derecha con características anatómicas y de caracterización tisular compatible con mixoma auricular como primera posibilidad diagnóstica.

Se hospitaliza al paciente para completar el estudio con un PET CT, administrándose 10,5 mCi de FDG-F18. Se evidencia una voluminosa masa neoplásica auricular derecha hipermetabólica (**Video 8**), que compromete por extensión la vena cava inferior y se insinúa al ventrículo ipsilateral, pudiendo corresponder a una neoplasia primaria o menos probablemente a un origen secundario.

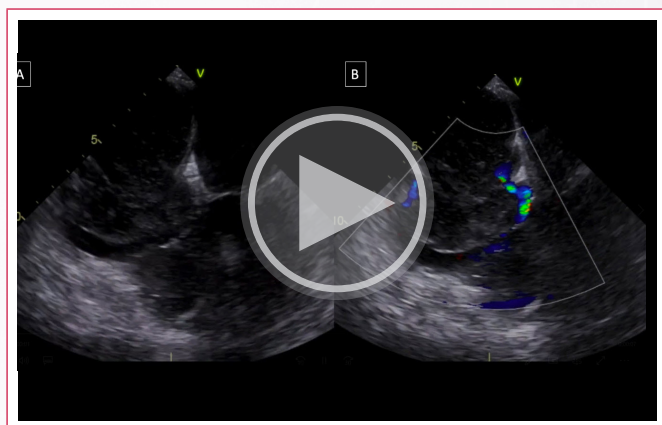
Una vez evaluado el caso en reunión de Heart Team, se decide realizar cirugía cardíaca para resección del tumor (**Video 9A**), observándose un tumor pétreo que infiltraba la pared libre de la aurícula derecha, el septum interauricular, y parte de la vena cava inferior. Luego de resecar el tumor principal (**Video 9B**), se completa la resección de tejido, impresionando infiltración tumoral en septum, gran parte de la pared libre de aurícula derecha, y parte de la vena cava inferior (**Video 9C**). Se realizó reconstrucción de septum, pared libre de aurícula derecha, y vena cava inferior con parche de pericardio bovino, terminando el procedimiento sin incidentes.

La biopsia revela finalmente que se trata de un linfoma cardíaco primario tipo linfoma no Hodgkin de alto grado, estirpe de células B (**Figura 1**).

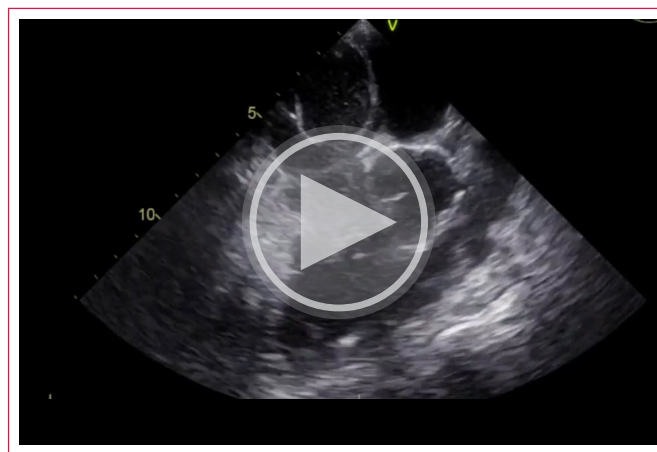
Fue evaluado por equipo de hematología y se decide iniciar ciclos de quimioterapia con esquema R-CHOP. Previo al inicio de la quimioterapia, se controla con un ETT y un TAC de tórax que descartan remanentes de la masa auricular derecha descrita previamente.

El paciente completa 6 ciclos de quimioterapia, con un esquema de ciclofosfamida, doxorubicina, vincristina y prednisona más rituximab (R-CHOP), encontrándose libre de enfermedad a los 6 meses del tratamiento.

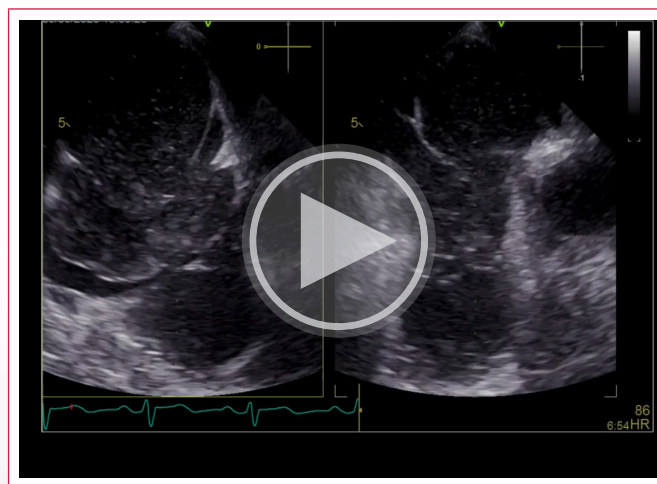
## Estudio por imagen



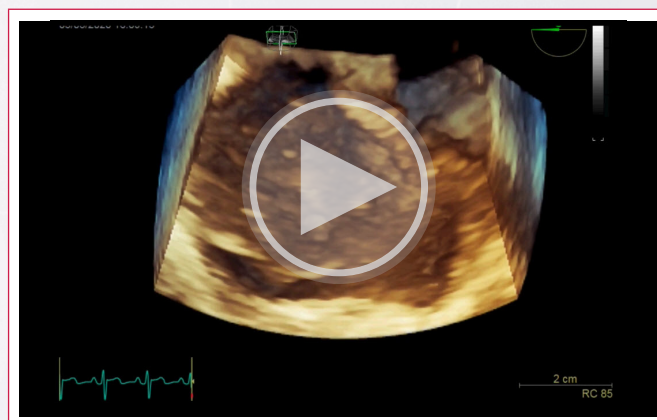
**Video 1.** Ecocardiograma Transesofágico. A) Vista medio-esofágica de cuatro cámaras, donde se observa un gran tumor en aurícula derecha; B) Tumor en aurícula derecha con Doppler color.



**Video 2.** Ecocardiograma Transesofágico. Vista medio-esofágica de los trectos de entrada y salida del ventrículo derecho.

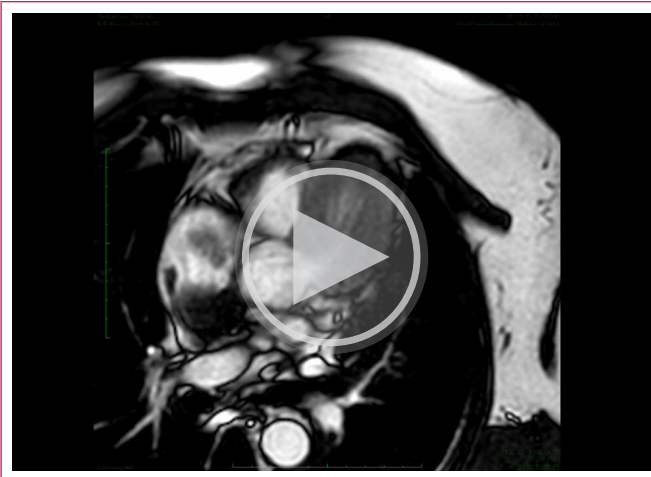

**Video 3.** Ecocardiograma Transesofágico. Vista medio-esofágica de cuatro cámaras y X-Plane, enfocado en el tumor auricular derecho

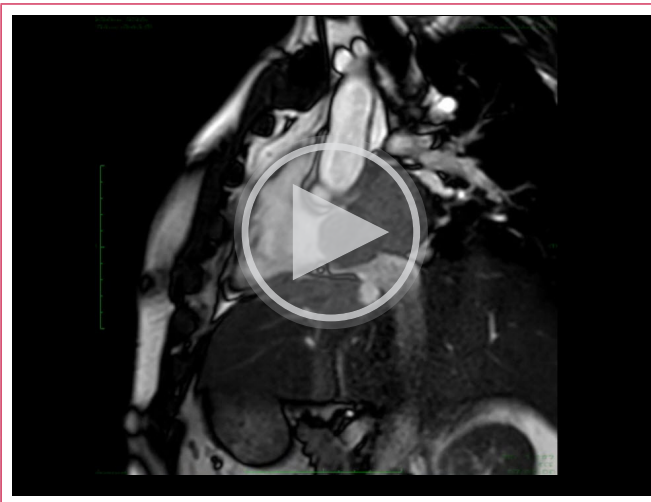

**Video 4.** Ecocardiograma Transesofágico. 4D del tumor en aurícula derecha

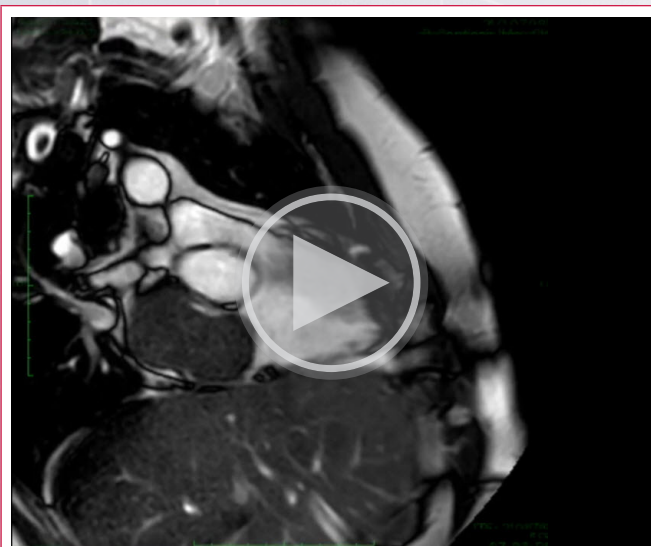



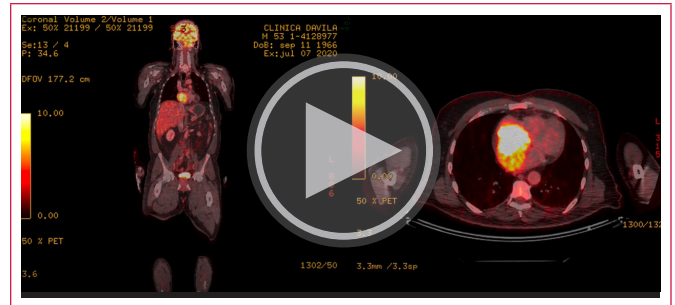
**Video 5.** Resonancia Magnética Cardíaca. Secuencia de cine en 4 cámaras que objetiva el gran tumor auricular derecho.



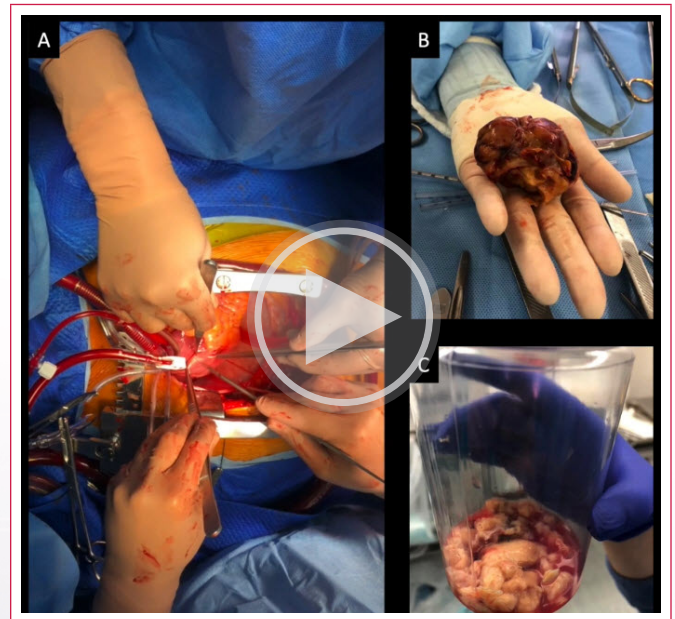
**Video 6.** Resonancia Magnética Cardíaca. Secuencia de cine en 2 cámaras enfocado en cavidades derechas



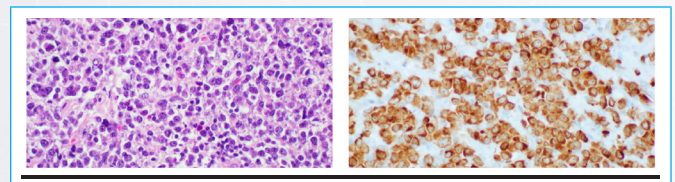
**Video 7.** Resonancia Magnética Cardíaca. Secuencia de cine del tracto de entrada y salida del ventrículo derecho



**Video 8.** PET-CT y masa hipercaptante en aurícula derecha



**Video 9.** Acto operatorio. A) Extracción del tumor auricular derecho; B) Tumor principal resecado; C) Tejido infiltrado por tumor.



**Figura 1.** A) Detalle de la proliferación constituida por linfocitos de pequeño tamaño, núcleo redondo y escaso citoplasma con tinción de hematoxilina y eosina; B) Positividad inmunohistoquímica intensa y difusa para CD20

## Discusión

El linfoma cardíaco primario (LCP) es aquel linfoma extranodal que afecta únicamente el corazón o pericardio o que lo afecta primariamente con una masa de tamaño considerable<sup>(1)</sup>. Histológicamente la variedad más frecuente es Linfoma No Hodgkin difuso con células grandes tipo B (LCGB), existiendo también Linfomas tipo T o indeterminados<sup>(2,3)</sup>.

Los tumores cardíacos primarios tienen una incidencia de 0.02%, de los cuáles el 75% son benignos. Entre los tumores malignos el 75% son sarcomas de diverso tipo, siendo el LCP una causa aún más infrecuente de malignidad<sup>(2)</sup>.

Actualmente, la evaluación imagenológica multimodal es indispensable en el estudio de tumores cardíacos.

La confirmación histológica se suele realizar mediante procedimientos mínimamente invasivos, o bien mediante toracotomía o cirugía resectiva, según sea la presentación del caso.

La cirugía como resección quirúrgica total, parcial o descompresiva ha aumentado con el tiempo hasta un total de 15 a 33% de los casos según la serie. Si bien la cirugía descompresiva no ha demostrado tener un impacto en la supervivencia, si hay evidencia de su beneficio hemodinámico y de prevención de arritmias<sup>(2)</sup>. Por lo anterior, parece prudente que en algunos casos evaluados en conjunto por hematología y *Heart Team*, se favorezca la opción quirúrgica descompresiva<sup>(4)</sup>.

La supervivencia del LCP es de 61% y 38% a 1 y 5 años; respectivamente. La quimioterapia, detección precoz y edad < 60 años tienen un impacto positivo en la supervivencia, mientras que la cirugía y la radioterapia no tienen impacto significativo sobre ésta<sup>(3)</sup>.

## Conclusiones

El paciente con linfoma cardíaco primario constituye un desafío clínico mayor para el cardiólogo, por cuanto es una entidad maligna muy infrecuente y de pronóstico ominoso sin el tratamiento adecuado. Ante la presencia de tumores cardíacos poco frecuentes, el abordaje imagenológico multimodal avanzado y

la evaluación por un equipo multidisciplinario son esenciales para decidir las intervenciones terapéuticas.

## Ideas para recordar

- Los tumores cardíacos son infrecuentes, generalmente benignos y su presentación clínica en general es con síntomas de Insuficiencia Cardíaca, siendo la ecocardiografía el examen de elección en estos casos.
- Los tumores cardíacos requieren de una evaluación imagenológica multimodal y eventualmente la realización de biopsia antes de plantear terapias definitivas.

## Bibliografía

1. Quintanilla Martínez L. The 2016 updated WHO classification of lymphoid neoplasias. *Hematological Oncology*. 2017; 35 (S1):37– 45.
2. Chen H, Qian S, Shi P, Liu L, Yang F. A presentation, treatment, and survival analysis of primary cardiac lymphoma cases reported from 2009 to 2019. *Int J Hematol*. 2020; 112(1):65-73.
3. Yin K, Brydges H, Lawrence KW, Wei Y, Karlson KJ, McAneny DB et al. Primary cardiac lymphoma. *Journal of Thoracic and Cardiovascular Surgery*. 2020. Volume 0, Issue 0. <https://doi.org/10.1016/j.jtcvs.2020.09.102>
4. Grantomo J, Pratita J, Rachmat J, Saraswati M. A rare case of primary cardiac lymphoma and the role of early surgical debulking: a case report. *Eur Heart J Case Rep*. 2018;2(4):ty116



# Septo interauricular aneurismático y defecto del septo interauricular (“foramen oval no competente”) con cortocircuito derecha izquierda.

Oleksandr Shangutov Kulichok\*  
 María Pilar Portero Pérez\*\*\*  
 Pablo Aguiar Souto\*\* \*  
 Gorka Bastarrika Alemañ\*\*  
 Pedro María Azcárate Agüero\*\*\*

## Correspondencia

Oleksandr Shangutov Kulichok  
 oshanhutov@gmail.com

\*Departamento de Cardiología y Cirugía Cardíaca. Clínica Universidad de Navarra. España

\*\*Servicio de Radiología. Clínica Universidad de Navarra. España

\*\*\* Servicio de Cardiología. Hospital de San Pedro. La Rioja, España

Recibido: 23/05/2021

Aceptado: 01/07/2021

En línea: 31/08/2021

**Citar como:** Shangutov Kulichok O, Portero Pérez MP, Aguiar Souto P, Bastarrika Alemañ G, Azcárate Agüero PM. Septo interauricular aneurismático y defecto del septo interauricular (“foramen oval no competente”) con cortocircuito derecha izquierda. Rev Ecocar Pract (RETIC). 2021 (Agosto); 4 (2): 48-51. doi: 10.37615/retic.v4n2a13

**Cite this as:** Shangutov Kulichok O, Portero Pérez MP, Aguiar Souto P, Bastarrika Alemañ G, Azcárate Agüero PM. Aneurysmal interatrial septum and interatrial septum defect (“non-competent foramen ovale”) with right to left shunt. Rev Ecocar Pract (RETIC). 2021 (Agosto); 4 (2): 48-51. doi: 10.37615/retic.v4n2a13

## Palabras clave

- ▷ Foramen oval
- ▷ Aneurisma del septo interauricular
- ▷ Cierre percutáneo

## Keywords

- ▷ Foramen ovale
- ▷ Atrial septal aneurysm
- ▷ Percutaneous intervention

## RESUMEN

Presentamos un caso de paciente de 68 años de edad que fue remitido a cardiología para estudio en el contexto de una trombosis venosa profunda porque presentaba dilatación de cavidades derechas en el TAC torácico. En el ecocardiograma se confirmó la dilatación de cavidades derechas. Además el ecocardiograma tranesofágico mostró un septo auricular aneurismático y un foramen oval no competente con un shunt izquierda-derecha. El Qp/Qs estimado por RM cardíaca fue de 1.6. A pesar de una anatomía no del todo favorable se consiguió cerrar el defecto de forma percutánea.

## ABSTRACT

We present a case of a 68-year-old patient referred to cardiology out patient clinic for further evaluation of deep vein thrombosis due to right chamber dilatation in CT. The echocardiogram confirmed the dilation of the right chambers. The transesophageal echocardiogram showed an aneurysm of the atrial septum and a non-competent foramen ovale with a left-right shunt. The Qp / Qs by cardiac MR was 1.6. Despite the unfavorable anatomy, the defect was closed percutaneously.

## Presentación del caso

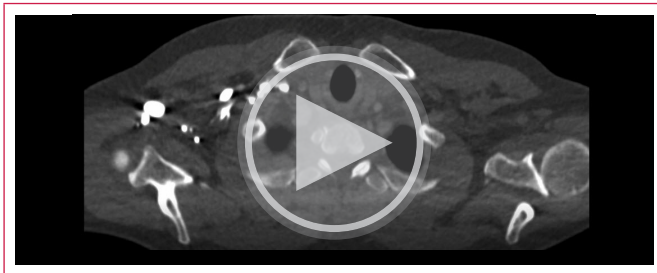
Presentamos el caso de un varón de 68 años con hipertensión arterial y dislipemia. Fue valorado en la consulta de cardiología al objetivarse dilatación de cavidades derechas, de la arteria pulmonar y de sus ramas principales en un TAC de tórax (**video 1**) realizado por un episodio de tromboembolismo venoso profundo. Las arterias pulmonares estaban permeables, sin signos de tromboembolismo pulmonar (TEP). En tratamiento anticoagulante con rivaroxabán desde entonces. Se realizó un ecocardiograma transtorácico donde se confirmó la dilatación de cavidades derechas y un septo interauricular aneurismático (**video 2**). Se estimó una presión arterial pulmonar sistólica de 35 mm Hg. Se completó el estudio mediante resonancia magnética cardíaca donde se observó un ventrículo derecho ligeramente dilatado con fracción de eyección normal y un aneurisma “gigante” del tabique interauricular (**video 3**). En la parte alta del aneurisma se encontró

un orificio con flujo unidireccional izquierda-derecha (**video 4**). Qp/Qs estimado de 1,6.

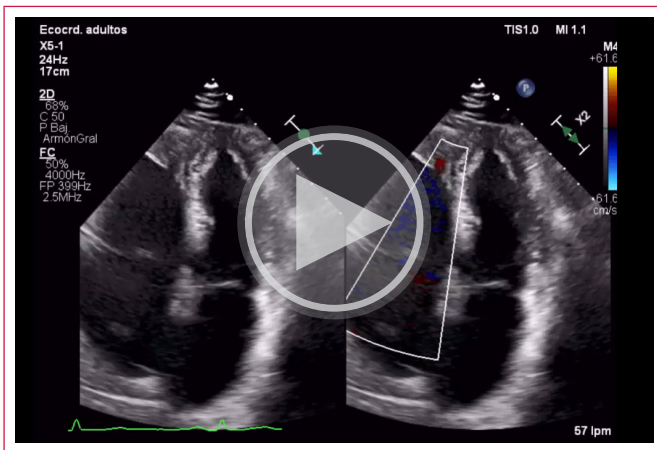
El paciente es remitido de nuevo a consulta para valorar como cerrar el defecto. Se completó el estudio mediante ecocardiograma tranesofágico que objetivó un aneurisma del septo interauricular, muy móvil, con marcado abombamiento hacia cavidades derechas. El aneurisma tenía una solución de continuidad en la porción superior del foramen oval con flujo sistolo-diastólico continuo izquierda-derecha (**video 5**). Las dimensiones del orificio obtenidas por reconstrucción multiplanar 3D fueron 17 x 15 mm (**Figura 1**). Tras valorar el caso por un equipo multidisciplinar, se decidió proceder al cierre del defecto de forma percutánea.

Se colocó un dispositivo de cierre de foramen oval permeable (FOP) Occlutech 31/35 mm, en el defecto del septo interauricular (**video 6**), sin incidencias ni complicaciones. El dispositivo quedó correctamente posicionado en la porción superior del septo interauricular (**video 7**).

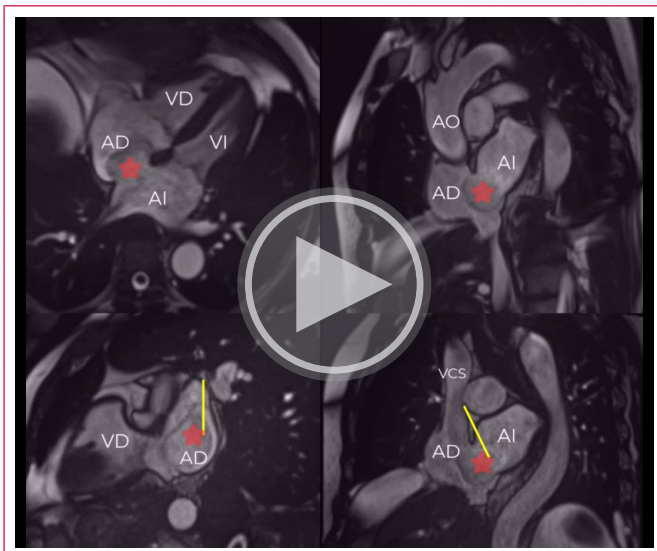
## Estudio por imagen




**Video 1.** TAC de tórax, cortes axiales. Se observa dilatación de cavidades derechas, de la arteria pulmonar y de sus ramas pulmonares. No se observan signos de tromboembolismo pulmonar.



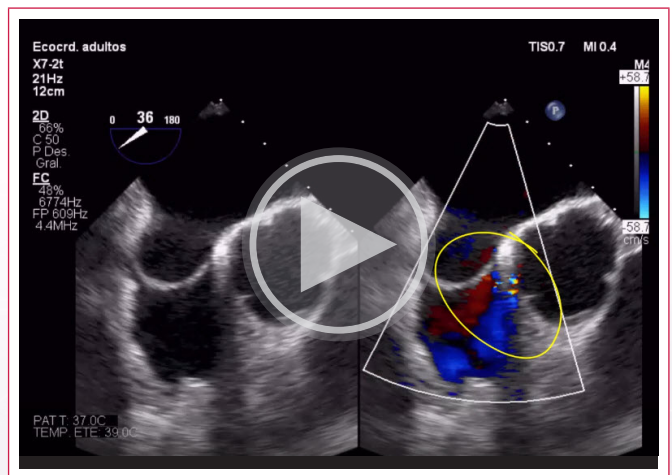
**Video 2.** Apical 4 cámaras. Se observa dilatación de cavidades derechas y un septo interauricular aneurismático (cuadrado amarillo).



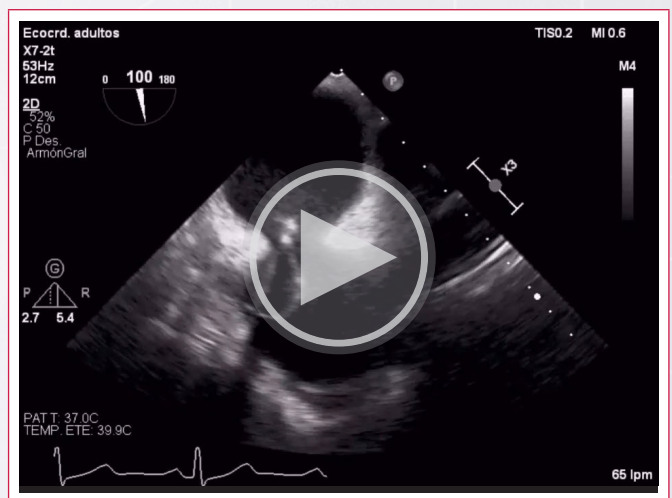
**Video 3.** RM cardiaca, secuencias cine. Arriba izquierda: 4 cámaras; Arriba derecha: eje corto a nivel de las aurículas; Abajo izquierda: eje largo ventrículo derecho; Abajo derecha: eje corto a nivel de las aurículas. AO: aorta; AD: aurícula derecha; AI: aurícula izquierda; VD: ventrículo derecho; VI: ventrículo izquierdo. Se observa un aneurisma del septo interauricular (estrella roja) que presenta una solución de continuidad en su porción superior (líneas amarillas), con flujo desde AI a la AD.



**Video 4.** Secuencia de contraste en la parte superior de tabique interauricular. AO: aorta; AD: aurícula derecha; AI: aurícula izquierda; VD: ventrículo derecho. Dentro del círculo amarillo se observa un flujo "blanco" que se corresponde con el cortocircuito izquierda derecha a través del foramen oval permeable.

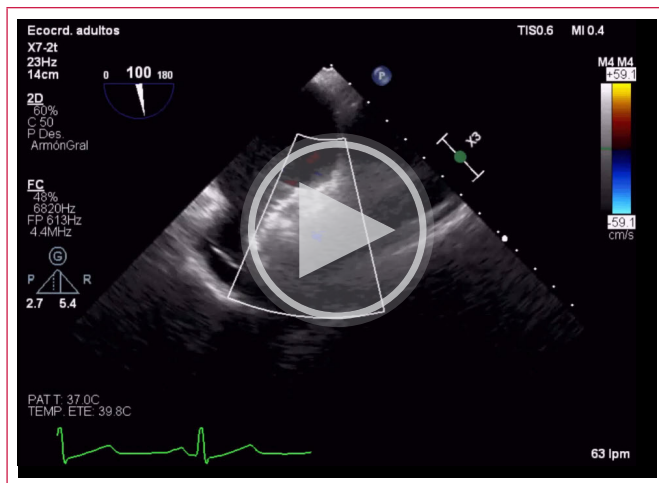


**Video 5.** Ecocardiograma transesofágico plano de las cavas y después plano de grandes vasos. El círculo amarillo señala el flujo continuo izquierda-derecha.

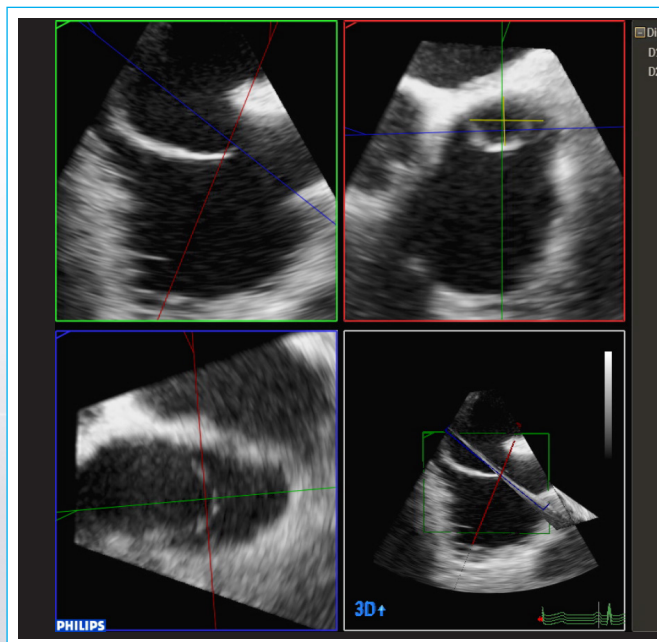


**Video 6.** Ecocardiograma transesofágico eje de cavas, se observa como ha pasado la guía a través del defecto (se "comprime" el aneurisma y aumenta el tamaño del cortocircuito) y como se comienza a liberar el dispositivo de cierre en la parte superior del septo interauricular.





**Video 7.** Distintos planos de ecocardiograma transesofágico 2D y 3D donde se comprueba que el dispositivo ha quedado correctamente posicionado y que el cortocircuito izquierda-derecha ya no está presente.



**Figura 1.** Reconstrucción multiplanar que muestra las dimensiones del defecto (parte superior del aneurisma)

## Discusión

Los defectos septales de la aurícula (DSA) son la lesión congénita más frecuente en adultos y cursan frecuentemente de forma asintomática hasta las edades medianas de la vida si no se han diagnosticado en la infancia. El cortocircuito izquierda-derecha suele aumentar a medida que disminuye la distensibilidad del ventrículo izquierdo (por ejemplo en paciente hipertensos). Las anomalías del septo interauricular son generalmente el resultado de la insuficiencia del tejido septal para cubrir todo el septo<sup>(1)</sup>. Los defectos se clasifican en función de la localización. La comunicación interauricular tipo ostium secundum constituye en torno a 80% de todos los casos de la patología del septo interauricular. Este defecto se debe a la deficiencia del tejido a nivel de la fosa oval. La CIA

tipo *ostium primum* es responsable de aproximadamente un 10% de los DSA. Se debe al fallo del septum primum al fusionarse con el cojinete endocárdico situado en la base del septo interauricular durante el desarrollo embrionario. Por último, el defecto del seno venoso es el responsable de unos 5-10% de los casos y se localiza en la porción venoauricular del septo. En nuestro caso el defecto observado en el SIA realmente es por un exceso de tejido<sup>(2)</sup>. Es decir se trata de un foramen oval no competente con un aneurisma del septo interauricular que causa una solución de continuidad con cortocircuito izquierda derecha y dilatación de cavidades derechas<sup>(3)</sup>.

La mayoría de los pacientes diagnosticados de DSA permanecen asintomáticos al diagnóstico, es decir los defectos septales constituyen, en una mayoría de los casos, un hallazgo incidental. Los síntomas más frecuentes se deben a la sobrecarga de las cavidades derechas y se manifiestan, principalmente, a través de disnea progresiva de esfuerzo por disminución del gasto cardíaco izquierdo al aumentar el cortocircuito con el paso del tiempo (disminución de la distensibilidad del ventrículo izquierdo). Se estima que los pacientes con un Qp:Qs > 1,5 desarrollan los síntomas hacia las cuarta década de la vida, pero existe una gran variabilidad, ya que algunos individuos desarrollan mecanismos de adaptación. Es frecuente también el desarrollo de arritmias auriculares<sup>(1)</sup>.

La técnica de elección para el diagnóstico de la DSA es el ecocardiograma<sup>(4)</sup>. El ecocardiograma transtorácico (ETT) suele ser la técnica de imagen inicial, ya que permite valorar la dilatación de las cavidades derechas, y mediante la técnica de Doppler se puede estimar indirectamente la presión arterial pulmonar. Como desventaja, el ETT resulta ser muy dependiente de la ventana del paciente.

El ecocardiograma transesofágico debe realizarse para completar el estudio y medir de forma precisa el tamaño del defecto. Ante un eventual tratamiento intervencionista, proporciona una valiosa información acerca de la localización y tipo del DSA.

Como ya se ha descrito en varias publicaciones la resonancia magnética cardíaca es útil en este escenario, particularmente para cuantificar de forma precisa el Qp/Qs y para descartar otras malformaciones asociadas.

El tratamiento de los DSA depende de múltiples factores<sup>(5)</sup>: edad, localización, repercusión hemodinámica. El cierre de estos defectos ha demostrado ser beneficioso en pacientes mayores de 40 años, sobre todo si presentan las siguientes características: Qp:Qs > 1,5, diámetro mayor de 1 cm y evidencia de sobrecarga de cavidades derechas en ausencia de hipertensión pulmonar.

## Conclusiones

Los DSA son un hallazgo incidental en la mayoría de los casos. El ecocardiograma juega un papel fundamental en el diagnóstico. Dentro de los DSA debería incluirse a aquellos que se deben a un exceso de tejido, como es el caso de los FOP no competentes.

## Ideas para recordar

- El foramen oval permeable no competente es una forma de DSA.
- Puede haber casos de DSA relacionados con un exceso de tejido septal.
- El cierre percutáneo de estos defectos es posible incluso en anatomías poco favorables.
- En estos casos es recomendable utilizar dispositivos de cierre de FOP.

## Bibliografía

1. Bradley EA, Zaidi AN. Atrial Septal Defect. *Cardiol Clin* 2020; 38(3): 317-324.
2. Ho SY, McCarthy KP, Rigby ML. Morphological features pertinent to interventional closure of patent oval foramen. *J Interv Cardiol* 2003; 16(1):33-38.
3. Webb G, Gatzoulis MA. Atrial septal defects in the adult: recent progress and overview. *Circulation* 2006; 114(15): 1645-1653.
4. Di Salvo G, Miller O, Babu Narayan S et al; 2016–2018 EACVI Scientific Documents Committee. Imaging the adult with congenital heart disease: a multimodality imaging approach-position paper from the EACVI. *Eur Heart J Cardiovasc Imaging* 2018; 19(10):1077-1098.
5. Baumgartner H, De Backer J, Babu-Narayan SV et al; ESC Scientific Document.
6. Group. 2020 ESC Guidelines for the management of adult congenital heart disease. *Eur Heart J* 2021; 42(6):563-645.



## Valoración ultrasonografica de la congestión venosa: VExUS una herramienta de medicina de precisión a pie de cama

Dulio González Delgado\*  
Gregorio Romero González\*\*

### Correspondencia

Dulio González Delgado  
aduiliog@unav.es

\*Servicio de Anestesia y Reanimación, Clínica Universidad de Navarra, Pamplona, España

\*\* Servicio de Nefrología, Complejo Hospitalario de Navarra, Pamplona, España

Recibido: 01/06/2021

Aceptado: 01/07/2021

En línea: 31/08/2021

**Citar como:** González Delgado D, Romero González GF Valoración ultrasonografica de la congestión venosa: VExUS una herramienta de medicina de precisión a pie de cama. Rev Ecocar Pract (RETIC). 2021(Agosto); 4 (2): 52-54. doi: 10.37615/retic.v4n2a14

**Cite this as:** González Delgado D, Romero González GF Ultrasonographic evaluation of venous congestion with VExUS: a precision medicine tool at the bedside. Rev Ecocar Pract (RETIC). 2021(Agosto); 4 (2): 52-54. doi: 10.37615/retic.v4n2a14

### Palabras clave

- ▷ Congestión
- ▷ Doppler venoso

### Keywords

- ▷ Congestion
- ▷ Venous Doppler

### RESUMEN

El artículo resume los aspectos relevantes en la exploración de la congestión venosa a pie de cama, utilizando el sistema VExUS (*Venous Excess Ultrasound Grading System*)

### ABSTRACT

The article summarises relevant aspects of bedside venous congestion screening using the Venous Excess Ultrasound Grading System (VExUS).

La congestión es una condición frecuente en pacientes hospitalizados. La congestión y en especial la congestión vascular, se asocia a daño orgánico como es el caso de la nefropatía congestiva. Los métodos clínicos clásicos para evaluar la congestión son poco sensibles y dificultan la correcta diferenciación entre la congestión tisular y/o vascular, siendo esta diferenciación de especial importancia en la personalización e individualización del tratamiento depleitivo<sup>(1-3)</sup>.

*Point-of-care ultrasonography (PoCUS)* se define como la ultrasonografía llevada a la cama del paciente. Ofrece una respuesta clínica a una demanda concreta. Su finalidad es ampliar la exploración física. El uso del Doppler espectral para estudiar los patrones de flujo de la vena porta (VP), las venas hepáticas (VH) y los vasos renales (VR), permite graduar la congestión venosa (VExUS).

### Técnica de exploración

#### Vena cava y venas hepáticas

Hay dos abordajes que permiten estudiarlas: (Figura 1).

Corte sagital subcostal derecho: Visualiza la vena cava inferior (VCI) en su eje largo desembocando en la aurícula derecha (AD); es el primer vaso abdominal para explorar en la congestión (Figura 2). El transductor se posiciona con marca hacia arriba en línea axilar media (lateral derecho a la aorta) donde se puede ver la VH media desembocando perpendicularmente en la VCI.

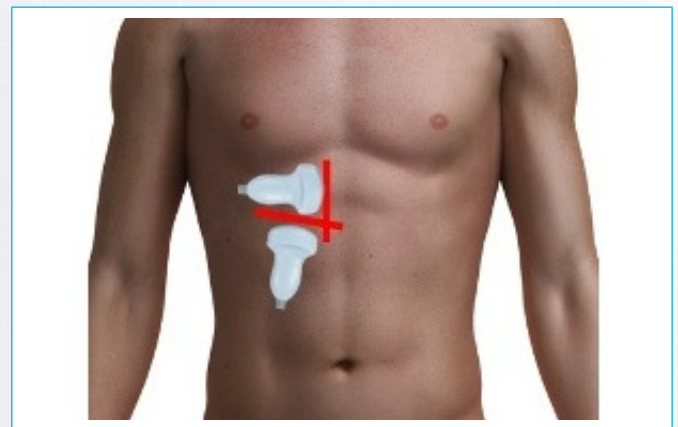


Figura 1. Se muestra como hay que colocar la sonda para realizar el corte sagital subcostal derecho y el corte oblicuo subcostal derecho.

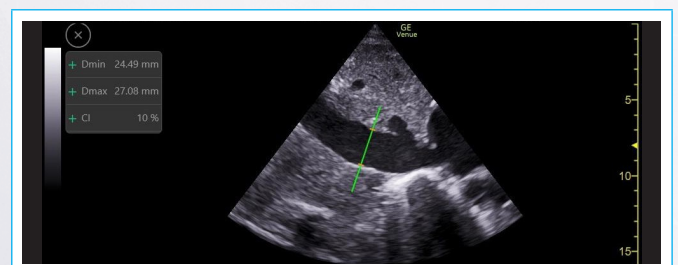


Figura 2. VC en corte sagital a nivel subcostal derecho.

Corte oblicuo subcostal derecho: Transductor colocado cercano a línea medio clavicular con la marca hacia la derecha apuntando hacia el domo del hígado donde veremos las VH en forma de “cabeza de ciervo”.

### Vena porta

Corte intercostal extendido con la marca de la sonda hacia arriba y atrás apuntando hacia la zona anterior de la vesícula con “movimientos de Tilting” buscamos la porta que se ve como una estructura tubular con pared engrosada de trayecto oblicuo dentro del parénquima hepático (Figura 3). Posicionar el ángulo de insonación del Doppler lo más paralelo posible al flujo (sin superar 60°) para una medición más exacta. En este corte, con leve rotación antihoraria (40-60°) puede verse la VCI y VH media en el borde postero-superior de la imagen.

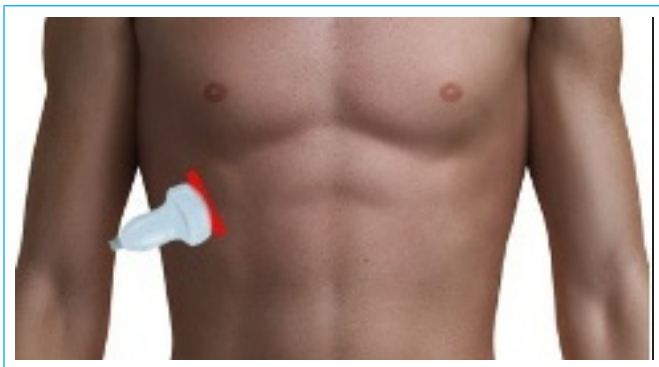


Figura 3. Se muestra como hay que colocar la sonda para realizar el corte intercostal extendido.

### Vasos renales

Transductor en flanco derecho (marca hacia arriba) situamos el riñón ipsilateral en un corte coronal y/o transversal, tratando de centrar el hilo renal en la imagen. Visualizamos toda su perfusión con el Doppler color (DC) y elegimos los vasos más periféricos para la medición con el Doppler pulsado (DP). Rotando 90° antihorario se hace el eje corto del riñón para exploración del hilo.

### Sistema porto-cavo y venas hepáticas

La VCI es el primer sitio donde repercute la sobrecarga de volumen por su proximidad a la AD (precarga). Cuando la VCI deja de colapsarse por aumento de presión (sobrecarga de volumen), su diámetro en el adulto supera los 2 cm. Esta situación de precarga anormal repercute en las tres VH (derecha, media e izquierda). Las VH derecha y media son las más accesibles a la exploración. Su patrón de flujo es trifásico y en relación con el ciclo cardíaco se las denominan: onda “a” que es positiva (sístole auricular), y dos una onda negativa, la onda “S” o sistólica y la onda “D” o diastólica. La onda S en situación de normalidad es superior a la D (S>D), se recomienda utilizar el ECG para su identificación especialmente en presencia de arritmias (Figura 5). A medida que progresa la congestión se invierten los tamaños de ondas. La onda “D” supera a la “S” y cuando la congestión se hace severa, cambia el patrón trifásico a bifásico con una onda “S” que se vuelve positiva. La valoración de la VH permite determinar el patrón de llenado del ventrículo y aurícula, sin embargo, la alteración del patrón no siempre esta asociado a congestión (tabla 1).

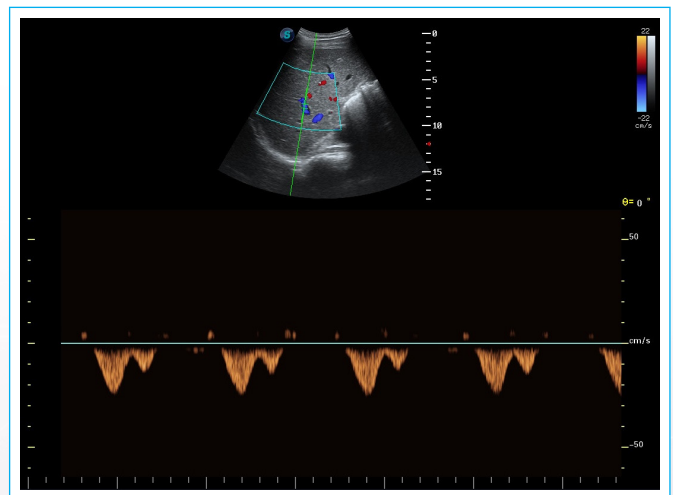


Figura 5. Patrón Doppler normal de las VH.

### Fundamento y patrones de flujo vascular en VExUS

Los principales patrones de flujo vascular en VExUS se resumen en la Figura 4.

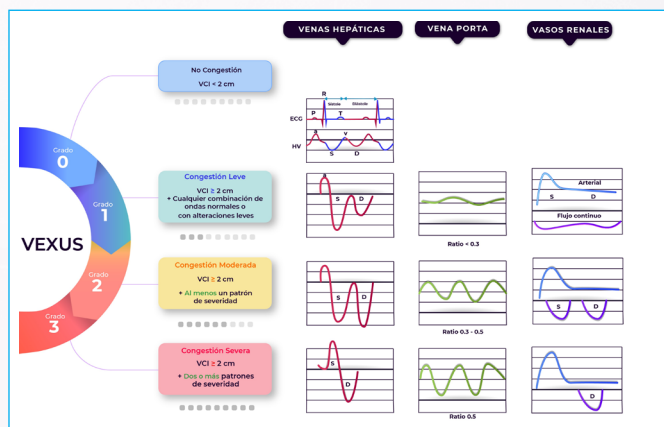


Figura 4. Resumen de los patrones de congestión y su severidad

Patología cardíaca
<ul style="list-style-type: none"> <li>• Insuficiencia tricuspídea severa</li> <li>• Pericarditis constrictiva</li> <li>• Arritmias</li> </ul>
Patología abdominal
<ul style="list-style-type: none"> <li>• Aumento de la presión intraabdominal</li> <li>• Enfermedad parenquimatosa crónica: cirrosis y enfermedad renal crónica</li> <li>• Uropatía obstructiva</li> </ul>
Otras causas
<ul style="list-style-type: none"> <li>• Índice de Masa Corporal bajo</li> </ul>

Tabla 1. Causas más comunes de alteración del patrón Doppler diferentes a congestión vascular

La alteración anterógrada del flujo venoso hepático repercute retrógradamente en los sinusoides hepáticos del cual la porta es su principal tributaria. Entonces, el flujo portal cambia su patrón debido a la congestión pasando de flujo sinusoidal a un flujo pulsátil (Figura 6).



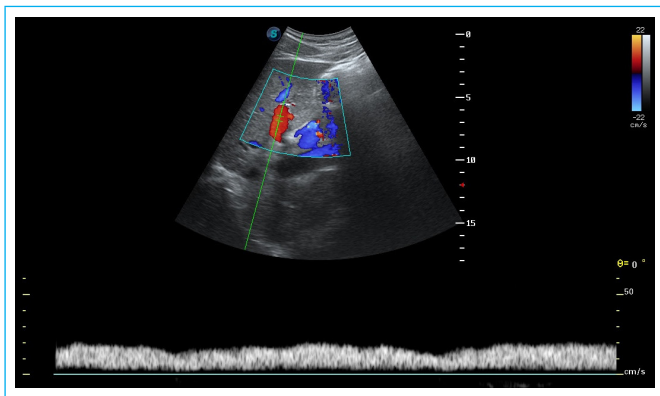


Figura 6. VP con patrón sinusoidal normal.

## Sistema renovascular

El riñón es un órgano particular por su tamaño y perfusión que permite la exploración al mismo tiempo de toda su vasculatura. Localizamos con DC los vasos arcuatos e interlobares situados en la corteza renal y entre las pirámides medulares respectivamente, aplicamos el volumen de muestra del DP sobre estos vasos con escala disminuida (20-30 cm/seg). El espectro Doppler normal con DP muestra una onda arterial pulsátil y un flujo venoso continuo (monofásico). En el flujo arterial renal se mide el índice de resistividad renal (IR) como indica su nombre mide la resistencia de los vasos renales y se calcula midiendo: velocidad del pico sistólico menos la velocidad diastólica final / velocidad pico

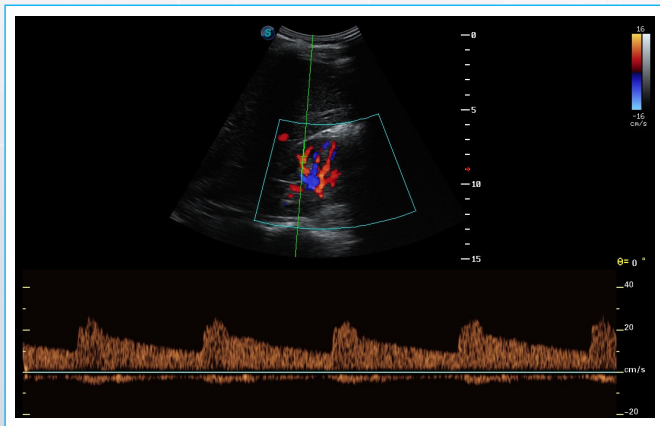


Figura 7. flujo continuo de la vena renal

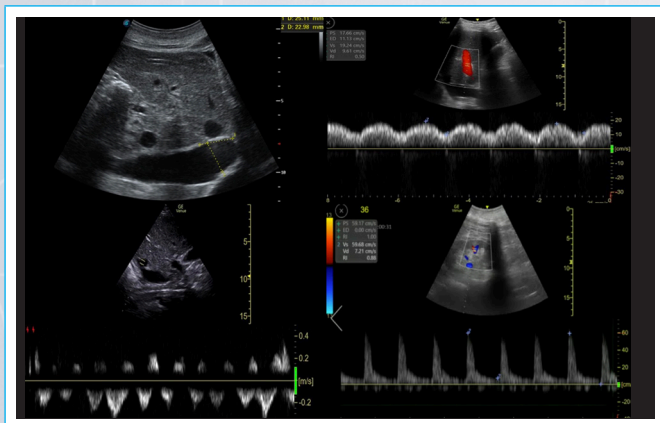


Figura 8. Patrón Doppler de congestión severa.

sistólico que normalmente es de 0,6-0,7 (obtener la media de tres mediciones sucesivas en diferentes sitios) (Figura 7). La congestión venosa altera la resistividad renal (aumentada), especialmente afectada por la escasa capacidad de distensión por la capsula renal. El flujo venoso anormal casi siempre se debe a congestión (renosarca). Existen diferentes patrones de congestión, en la congestión menos severa se observa un patrón discontinuo bifásico (flujo en fase sistólica y diastólica) y siendo severo el discontinuo monofásico (solo flujo en la fase diastólica): (Figuras 8 y 9).

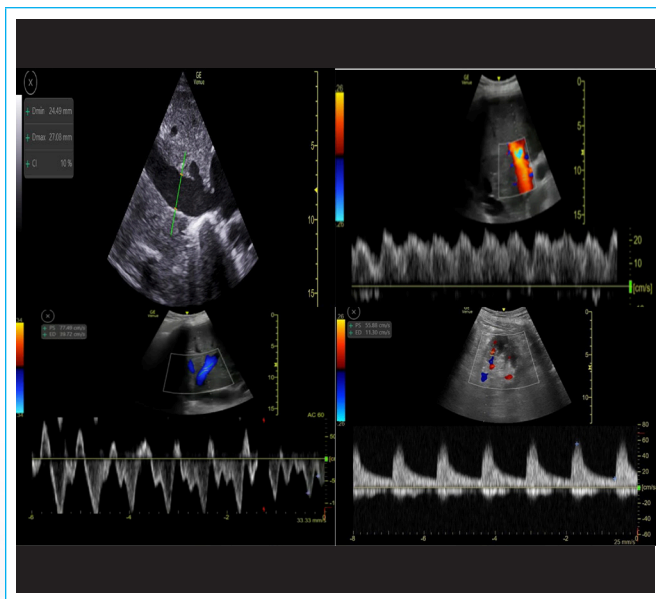


Figura 9. Patrón Doppler de congestión moderada.

## Ideas para recordar:

- Evaluar de forma adecuada la congestión vascular permite individualizar el tratamiento depleitivo.
- Aunque VEXUS no se usa habitualmente para guiar la reposición de volumen, sí permite identificar aquellos pacientes que tienen congestión vascular secundaria a una reanimación agresiva.
- VEXUS permite evaluar de forma efectiva el efecto de la congestión en órganos como el riñón (nefropatía congestiva).

## Bibliografía

1. Boersma EM, Ter Maaten JM, Damman K, et al. Congestion in heart failure: a contemporary look at physiology, diagnosis and treatment. *Nat Rev Cardiol* 2020; 17(10):641-655.
2. Bhardwaj V, Vikneswaran G, Rola P, et al. Combination of Inferior Vena Cava Diameter, Hepatic Venous Flow, and Portal Vein Pulsatility Index: Venous Excess Ultrasound Score (VEXUS Score) in Predicting Acute Kidney Injury in Patients with Cardiorenal Syndrome: A Prospective Cohort Study. *Indian J Crit Care Med* 2020; 24(9):783-789.
3. Beaubien-Souligny W, Rola P, Haycock K, et al. Quantifying systemic congestion with Point-Of-Care ultrasound: development of the venous excess ultrasound grading system. *Ultrasound J* 2020; 12(1):16.

# Dúplex-Color para el diagnóstico de la estenosis carotídea.

Laura Armengou García  
Rafael Villino Boquete  
Pablo Irimia Sieira

## Correspondencia

Pablo Irimia Sieira  
pirimia@unav.es

Departamento de Neurología. Clínica Universidad de Navarra, Pamplona, España

Recibido: 08/06/2021  
Aceptado: 01/07/2021  
En línea: 31/08/2021

**Citar como:** Armengou García L, Villino Boquete R, Irimia Sieira. Dúplex-Color para el diagnóstico de la estenosis carotídea Rev Ecocar Pract (RETIC). RETIC. 2021(Agosto); 4 (2): 55-57. doi: 10.37615/retic.v4n2a15

**Cite this as:** Armengou García L, Villino Boquete R, Irimia Sieira. Duplex-Color for the diagnosis of carotid stenosis Rev Ecocar Pract (RETIC). RETIC. 2021(Agosto); 4 (2): 55-57. doi: 10.37615/retic.v4n2a15

## Palabras clave

- ▷ Doppler
- ▷ Duplex Color
- ▷ Estenosis carotídea

## Keywords

- ▷ Doppler
- ▷ Duplex Color
- ▷ Carotid stenosis

## RESUMEN

El artículo resume la técnica y la interpretación de los resultados en el estudio con ultrasonidos de las arterias carótidas.

## ABSTRACT

This article summarizes the technique and the interpretation of the results in the ultrasound study of the carotid arteries.

## Introducción

El ictus representa la segunda causa de muerte en España (primera causa en mujeres), y aproximadamente un 20% de ictus isquémicos son secundarios a la presencia de ateromatosis carotídea<sup>(1)</sup>. Los pacientes con estenosis carotídeas superiores al 70% que han sufrido un accidente isquémico transitorio (AIT) o un episodio vascular cerebral leve son candidatos a repermeabilización arterial<sup>(1)</sup>. Las técnicas de ultrasonografía permiten cuantificar el grado de estenosis, caracterizar la placa e identificar placas vulnerables<sup>(1-2)</sup>.

## Dúplex-color carotídeo

El dúplex-color es la prueba inicial para el diagnóstico de la estenosis carotídea (recomendación grado 1B)<sup>(3)</sup>. En pacientes candidatos a revascularización arterial, se recomienda complementar el estudio mediante otra técnica no invasiva (como angiografía por tomografía computarizada o resonancia magnética) y si los resultados de ambas exploraciones son congruentes no es necesario realizar una angiografía convencional.

## Técnica de estudio

Se recomienda que el examinador se sitúe por detrás de la cabeza del paciente, que se encontrará en decúbito supino y con la cabeza mínimamente

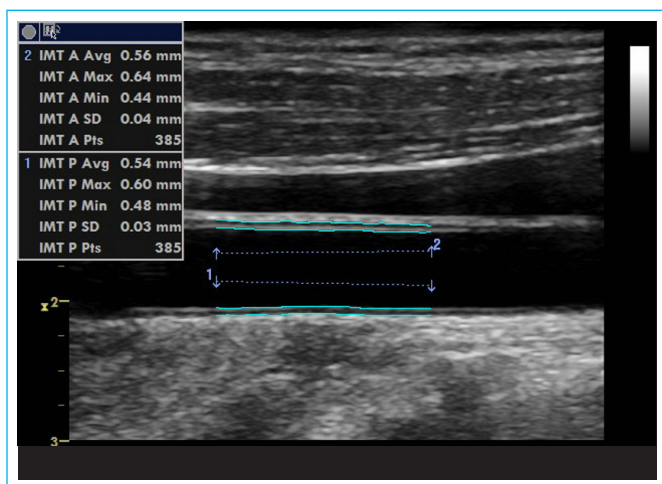
elevada. Usará su mano derecha o izquierda para insonar la arteria carótida derecha e izquierda, respectivamente. La cabeza del paciente debe estar inclinada unos 45° hacia el lado contralateral de la arteria que se examina y debe mantener el cuello relajado. Se utilizará una sonda de al menos 5-7,5 MHz<sup>(1-2)</sup>. El estudio de las carótidas se realizará en plano longitudinal y transversa<sup>(1-2)</sup>. La corrección del ángulo es necesaria para medir la verdadera velocidad de flujo.

Habitualmente, la arteria carótida común (ACC) derecha surge del tronco braquiocéfálico derecho, mientras que la ACC izquierda sale directamente del arco aórtico. El examinador debe poder diferenciar la arteria carótida interna (ACI) de la arteria carótida externa (ACE). La ACI tiene un diámetro mayor que la ACE, carece de ramas y su espectro Doppler es fácilmente identificable puesto que la diferencia de velocidad entre la fase diastólica y la sistólica es menor. La ACE tiene ramas y mayor diferencia de velocidad entre diástole y la sistole.

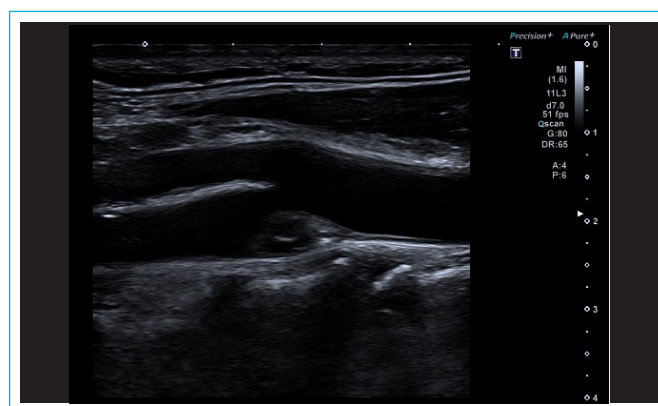
## Grosor de la íntima media (GIM)

El aumento de GIM se ha utilizado ampliamente como un parámetro de riesgo cardiovascular. Se mide con la escala de grises, normalmente en la pared distal de la arteria carótida común (a 1 cm de la bifurcación), en un segmento sin lesiones ateromatosas (Figura 1). En concreto, se estudia la distancia entre las líneas hiperecogénicas superior (espacio entre la sangre y la íntima) e inferior (espacio entre la media y la adventicia). El límite establecido para la normalidad del GIM es dependiente de la edad y sexo, pero se considera que a partir de 0,75 mm es patológico<sup>(2)</sup>.





**Figura 1.** Medición automatizada del Grosor Intima Media (GIM) en pared distal (1) como proximal (2) de carótida común. El sistema proporciona la media (Avg) de múltiples mediciones (Pts) del GIM..



**Figura 2.** Placa de ateroma fibrograsa en carótida interna, de bordes regulares y contenido ligeramente heterogéneo con áreas hipoeogénicas.

## Placa de ateroma carotídea

La placa se define como una estructura focal que protruye en la luz arterial al menos 0,5 mm, o bien un engrosamiento mayor del 50% GIM circundante. Como normal general, si habla de placa de ateroma si el GIM mayor de 1,5 mm.

El dúplex-color permite conocer la composición de la placa, las características de su superficie y establecer el grado de estenosis. La presencia de elementos hipoeogénicos y anecogénicos se correlaciona con placas con núcleo necrótico rico en lípidos, que corresponden con las placas más vulnerables (Figura 2), mientras que la hipereogénicidad y la presencia de sombras acústicas son características de la presencia de calcio<sup>(1-2)</sup>.

Además, la ecografía permite evaluar la superficie de la placa. La identificación de placas irregulares y ulceradas se han correlacionado con mayor riesgo de ictus isquémico. Se considera que la placa carotídea está ulcerada cuando existe un defecto en su superficie mayor de 1 mm de ancho. Finalmente, la presencia de neovascularización intraplaca, que se correlaciona con el grado de actividad inflamatoria y alto riesgo de ruptura, puede identificarse valorando la captación de contraste en el interior de la placa.

## Cuantificación de la estenosis carotídea

La estenosis arterial se evalúa considerando los cambios en la velocidad de flujo mediante Doppler en el segmento arterial estenótico. Se recomienda que la cuantificación de la estenosis se realice en intervalos: <50%, 50-69%, ≥70% (esta última categoría puede subdividirse en 70-79%, 80-90% y ≥ 90%) y oclusión<sup>(1)</sup>.

La cuantificación del grado de estenosis debe realizarse basándose en parámetros de velocidad, no por la reducción del diámetro o el área de la luz de la pared arterial en un corte ecográfico sagital<sup>(1)</sup>. Los parámetros hemodinámicos más utilizados para cuantificar el grado de estenosis son los denominados signos directos como la velocidad sistólica máxima (VSM) y la velocidad diastólica final (VDF). Existen signos indirectos, como los cambios hemodinámicos en el segmento postestenótico de la ACI que se evalúan cuando la estenosis es mayor del 50% (tabla 1).

Los signos directos, se miden en todos los pacientes con un ángulo de insonación lo más paralelo posible a la dirección del flujo (Figura 3), pudiendo modificar el ángulo sin superar una corrección de 60°. Debe rastrearse toda el área de estenosis para localizar el punto de máxima velocidad. Los signos indirectos pueden ser de ayuda en aquellos pacientes en los que se sospeche una estenosis mayor o igual del 50%.

Criterios	Grado de Estenosis					Olusión
	< 50%	50-69%	70-79%	80-89%	> o = 90%	
<b>Signos directos</b>						
VSM	<125	125-230	>230	>300	Variable	NA
VDF	<40	40-100	>100	Variable	Variable	NA
<b>Signos indirectos</b>						
VSM post estenosis en ACI	Normal	Normal	> o = 50	<50	<30	NA
<b>Índices</b>						
Relación VSM ACI/VSM ACC	<2	> o = 2	< 4	>4	Variable	NA

ACC: arteria carótida común, ACI: arteria carótida interna, NA: no aplicable, VDF: velocidad diastólica final, VSM: velocidad sistólica máxima.

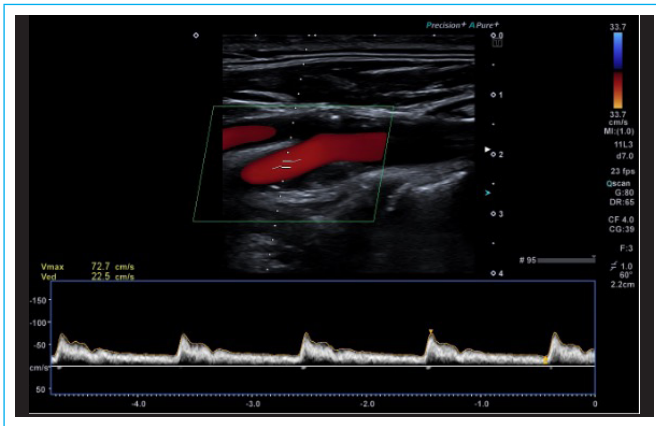
**Tabla 1.** Criterios hemodinámicos para establecer el grado de estenosis carotídea.

## Ideas para recordar

- El dúplex-color es la técnica indicada en la valoración inicial de la estenosis carotídea.
- La ecografía permite estudiar las características de la placa de ateroma
- La cuantificación del grado de estenosis carotídea se realiza basándose en parámetros de velocidad.

## Bibliografía

1. Serena J, Irimia P, Calleja S, Blanco M, Vivanco J, et al. Cuantificación ultrasonográfica de la estenosis carotídea: recomendaciones de la Sociedad Española de Neurosonología. *Neurología*. 2013;28:435-42.
2. Murray C, Nahar T, Kalashyan H, Becher H, Nanda N. Ultrasound assessment of carotid arteries: Current concepts, methodologies, diagnostic criteria, and technological advancements. *Echocardiography* 2018;35:2079–91.
3. Kleindorfer DO, Towfighi A, Chaturvedi S, Cockcroft KM, Gutierrez J, et al. 2021 Guideline for the Prevention of Stroke in Patients with Stroke and Transient Ischemic Attack: A Guideline from the American Heart Association/American Stroke Association. *Stroke* 2021 (Online ahead of print)



**Figura 3.** Velocidad sistólica máxima (Vmax) medida en una placa menor del 50% con un ángulo de insonación paralelo a la dirección del flujo

Finalmente, existen una serie de índices sistólico y diastólico (**tabla 1**) que son especialmente útiles sobre todo en los pacientes con estenosis carotídea que presentan una oclusión de la carótida contralateral, y en los que no es posible estimar el grado de estenosis usando la signos directos<sup>1</sup>.



## Diagnóstico prenatal en tetralogía de Fallot con agenesia de válvula pulmonar.

Julio Cesar Biancolini \*  
Fernanda M. Biancolini\*  
Ana María de Dios\*\*

### Correspondencia

Biancolini Julio César.  
jbiancolini@gmail.com

\*Médico de planta, unidad de Cardiología Infantil, Hospital General de Niños "Dr. Pedro de Elizalde", Buenos Aires, Argentina.

\*\*Jefa de Unidad de Cardiología Infantil, Sanatorio Trinidad Mitre, Buenos Aires, Argentina.

Recibido: 05/06/2021

Aceptado: 10/06/2021

En línea: 31/08/2021

**Citar como:** Biancolini J, Biancolini F, De Dios A. Diagnóstico prenatal en Tetralogía de Fallot con agenesia de válvula pulmonar. Rev Ecar Pract (RETIC) 2021(Agosto); 4 (2): 58-60. doi: 10.37615/retic.v4n2a16

**Cite this as:** Biancolini J, Biancolini F, De Dios A. Prenatal Diagnosis of tetralogy of Fallot with pulmonary valve agenesis. Rev Ecar Pract (RETIC) 2021(Agosto); 4 (2): 58-60. doi: 10.37615/retic.v4n2a16

### Palabras clave

- ▷ Tetralogía de Fallot
- ▷ Agenesia de válvula pulmonar
- ▷ Diagnóstico prenatal
- ▷ Ecocardiografía fetal

### Keywords

- ▷ Tetralogy of Fallot
- ▷ Absent pulmonary valve
- ▷ Prenatal diagnosis
- ▷ Fetal echocardiography

### RESUMEN

La agenesia de válvula pulmonar es una enfermedad sumamente infrecuente, que suele asociarse a la tetralogía de Fallot. Las imágenes por ecocardiografía fetal son patognomónicas en esta patología, en la que se observa, insuficiencia pulmonar libre, con dilatación aneurismática del tronco de la arteria pulmonar y sus ramas, acompañado, en general, de ausencia de ductus arterioso. Su diagnóstico prenatal es vital para un consejo familiar adecuado y la planificación del parto en un centro de alta complejidad.

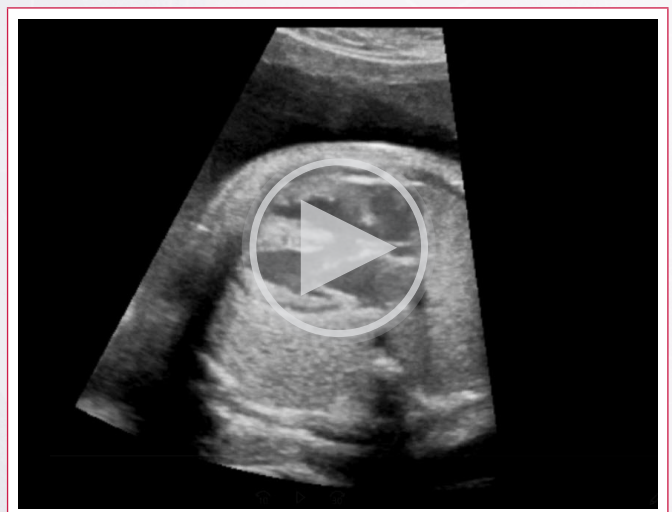### ABSTRACT

*Absent pulmonary valve is a rare condition, classically associated with tetralogy of Fallot. Fetal echocardiography images are pathognomonic, with pulmonary valve regurgitation, enlargement of pulmonary trunk and branches and usually absent ductus arteriosus. Prenatal diagnosis it is essential for counselling, as it permits scheduling childbirth in a tertiary center.*

### Introducción

La tetralogía de Fallot (TF) es la cardiopatía congénita cianótica más frecuente, representando el 8-12% del total de las cardiopatías congénitas. En su forma clásica consiste en la combinación de una comunicación interventricular subaórtica por desalineamiento, dextroposición aórtica con cabalgamiento del septum interventricular, obstrucción del tracto de salida ventricular derecho (TSVD) e hipertrofia ventricular derecha (poco frecuente de observar en vida prenatal) (Video 1). En menos del 3% de los casos, ocurre una variante infrecuente, en la que se evidencia una ausencia/displasia de los velos de la válvula pulmonar<sup>(1)</sup>. Cuando ocurre esta rara condición, el diagnóstico prenatal es de vital importancia, para un consejo familiar adecuado, permitiendo el traslado y la planificación del nacimiento en un centro de alta complejidad.

Sin embargo, aún con diagnóstico prenatal, la tasa de mortalidad perinatal de la TF con ausencia de válvula pulmonar se encuentra por encima del 60% pese al tratamiento médico y quirúrgico oportuno. Esto está estrechamente relacionado con la existencia de fallo cardíaco congestivo, distress respiratorio severo y/o asociación con otras malformaciones. Esta patología presenta una elevada mortalidad dada principalmente, por el grado variable de compromiso del parénquima pulmonar, secundaria a la compresión de la vía aérea causada por la dilatación aneurismática de la arteria pulmonar.



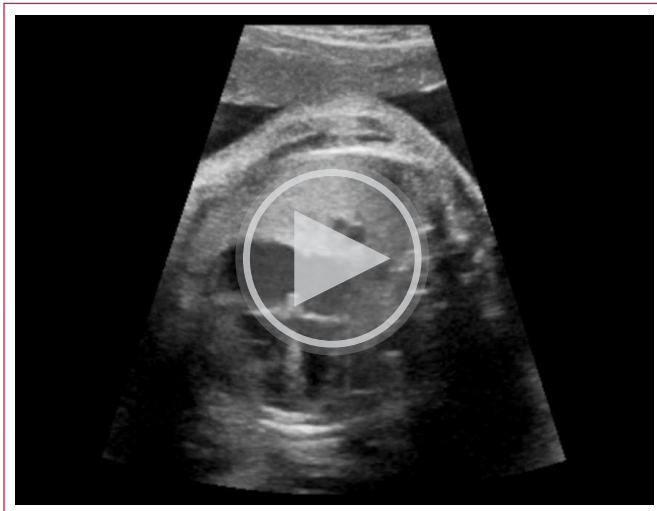**Video 1.** Corte de 5 cámaras en el que se observa el cabalgamiento de la aorta sobre el septum interventricular con la CIV subaórtica.

Si bien el ecocardiograma fetal es de elección para el diagnóstico de las alteraciones cardíacas y permite cuantificar la dilatación de la arteria pulmonar

y compromiso vascular, esta técnica aún no ha podido predecir la evolución post natal de los fetos afectados, particularmente, el grado de compromiso respiratorio<sup>(2)</sup>.

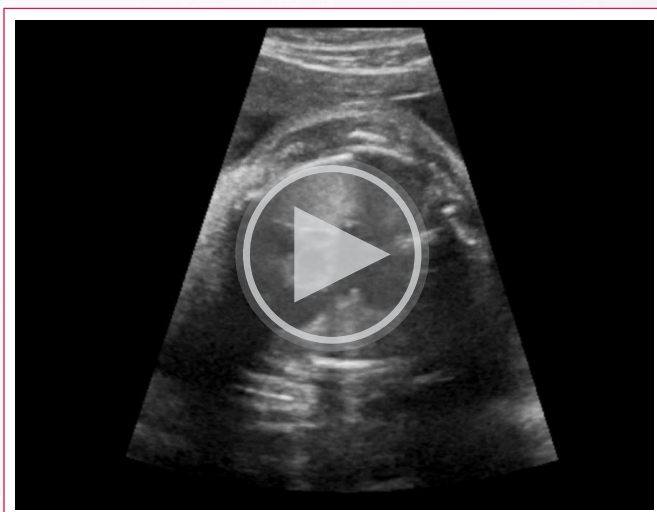## Valoración ecocardiográfica

Aunque inicialmente puede presentarse con un corte de cuatro cámaras normal, frecuentemente existe desplazamiento izquierdo del eje cardíaco con marcada dilatación ventricular derecha, que puede acabar en una cardiomegalia masiva e hidrops (Video 2).

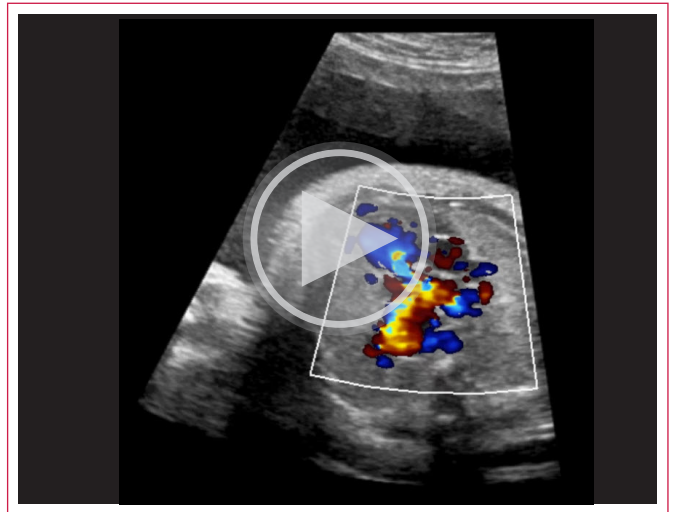


**Video 2.** Corte de 4 cámaras blanco y negro en el que se evidencia desviación del eje cardíaco a la izquierda.

En la vista de tres vasos y del TSVD, se observa marcada dilatación del tronco de la arteria pulmonar y sus ramas con una válvula pulmonar displásica, rudimentaria o puede incluso estar ausente. El flujo sanguíneo suele acelerarse a nivel del anillo pulmonar debido a que este suele ser hipoplásico y, al no haber sistema valvular funcionando, existe una regurgitación pulmonar masiva que se evidencia mediante el Doppler color con un flujo en vaivén de entrada y salida con velocidades aceleradas (Video 3 y 4).

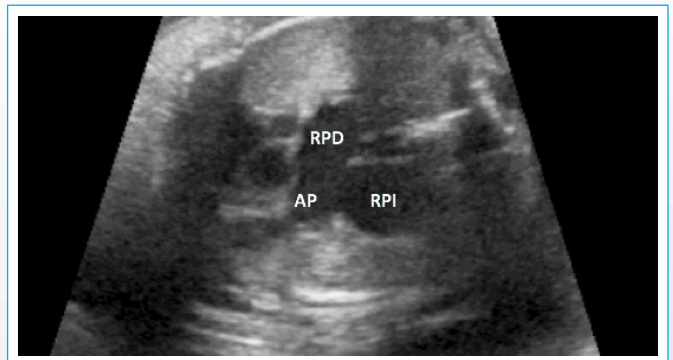


**Video 3.** Corte de 3 vasos blanco y negro en el que se observa dilatación del tronco de la arteria pulmonar y sus ramas con el anillo hipoplásico.



**Video 4.** Tracto de salida ventricular derecho en el que se observa flujo en vaivén.

Suele acompañarse también de ausencia de ductus arterioso lo que provoca un empeoramiento de la situación hemodinámica, ya que producirá un aumento de presión en el lecho vascular pulmonar generando dilatación masiva del tronco de la arteria pulmonar y sus ramas, formando el llamado signo de 'alas de mariposa' (figura 1).



**Figura 1.** Corte en ves de Sorte de tres vasos en el que se observa la dilatación aneurismática de la arteria pulmonar y sus ramas.

La presencia de ductus arterioso permeable y la dificultad en visualizar la confluencia de ambas ramas pulmonares, debe hacernos sospechar una variante aún menos frecuente, en la que se asocia una desconexión de rama pulmonar izquierda la cual se nutre a través del ductus arterioso<sup>(3)</sup>.

Es fundamental el seguimiento multidisciplinario para la evaluación de la repercusión hemodinámica, el crecimiento y vitalidad fetal ya que modificarán la toma de decisiones en el seguimiento intraútero y planificación del nacimiento

## Ideas para recordar

- La TF con agenesia de VP es una patología infrecuente, pero con alta tasa de morbi-mortalidad fetal y postnatal.
- Las imágenes ecocardiográficas son patognomónicas: insuficiencia pulmonar con dilatación del tronco de la arteria pulmonar y sus ramas, variable obstrucción del TSVD por un anillo pulmonar hipoplásico y ausencia del ductus arterioso.



## Bibliografía

1. Silva Rita A. , Martins D , Teixeir Ana, et al. Tetralogy of Fallot with absent pulmonary valve: main differences with classic Fallot are crucial for an accurate prenatal diagnosis and counselling. *BMJ Case Rep* 2020;13:e233592.
2. Tenisch Estelle, Raboisson Marie-Josée, Rypens Françoise, et al. Significance of lung anomalies in fetuses affected by tetralogy of Fallot with absent pulmonary valve syndrome. *Cardiology in the Young*. 2017, 27, 1740–1747.
3. Rao Sruti, Najm Hani K., Stewart Robert D, et al. Tetralogy of Fallot with absent pulmonary valve—When the ductus is present: A case of isolated branch pulmonary artery and review of literature. *Echocardiography*. 2019;00:1–5.