

Análisis de la deformación miocárdica mediante resonancia magnética. Métodos, técnicas y aplicaciones clínicas

Pablo Martínez Vives

Correspondencia

Pablo Martínez Vives
mvpablo@outlook.com

Unidad de Cardiología. Hospital Universitario Príncipe de Asturias. Alcalá de Henares. España.

Recibido: 08/08/2025

Aceptado: 15/11/2025

Publicado: 31/12/2025

Citar como: Martínez-Vives P. Análisis de la deformación miocárdica mediante resonancia magnética. Métodos, técnicas y aplicaciones clínicas. Rev Ecocardiogr Pract Otras Tec Imag Card (RETIC). 2025 Dic; 8(3): 1-11. doi: <https://doi.org/10.37615/retic.v8n3a2>.

Cite this as: Martínez-Vives P. Analysis of myocardial deformation using magnetic resonance imaging. Methods, techniques, and clinical applications. Rev Ecocardiogr Pract Otras Tec Imag Card (RETIC). 2025 Aug; 8(2): 1-11. doi: <https://doi.org/10.37615/retic.v8n3a2>.

Palabras clave

- Resonancia magnética cardíaca.
- Deformación miocárdica.
- Cardiopatías.

Keywords

- Cardiac magnetic resonance.
- Myocardial deformation.
- Heart diseases.

RESUMEN

El estudio de la deformación miocárdica (*strain*) mediante diferentes técnicas se ha consolidado como un biomarcador sensible de la función cardíaca, aportando información incremental respecto a parámetros tradicionales como la fracción de eyección o el cambio de área fraccional. La resonancia magnética cardíaca (RMC) ofrece ventajas únicas para su análisis gracias a su elevada resolución espacial, reproducibilidad y capacidad de caracterización tisular. El propósito de esta revisión es resumir los conceptos básicos de la deformación miocárdica, describir las principales técnicas disponibles para su cuantificación mediante RMC y destacar sus aplicaciones clínicas, limitaciones y perspectivas de futuro.

ABSTRACT

The study of myocardial deformation (*strain*) using different techniques has been established as a sensitive biomarker of cardiac function, providing incremental information compared to traditional parameters such as ejection fraction or fractional area change. Cardiac magnetic resonance (CMR) offers unique advantages for its analysis due to its high spatial resolution, reproducibility, and tissue characterization capabilities. The purpose of this review is to summarize the basic concepts of myocardial deformation, describe the main techniques available for its quantification using CMR, and highlight its clinical applications, limitations, and future perspectives.

Introducción

La evaluación de la función ventricular constituye uno de los pilares fundamentales en el diagnóstico y seguimiento de los pacientes con enfermedad cardiovascular. Tradicionalmente, el parámetro más empleado para cuantificar la función miocárdica ha sido la fracción de eyección del ventrículo izquierdo (FEVI) basada en ecocardiografía y/o en resonancia magnética cardíaca. Además, existen otros parámetros como el MAPSE (del inglés *Mitral Annular Plane Systolic Excursion*) y el TAPSE (del inglés *Tricuspid Annular Plane Systolic Excursion*) para estimar de una forma indirecta la función ventricular, o el cambio de área fraccional, aplicable a la anatomía compleja del ventrículo derecho.

Estos indicadores, si bien útiles y ampliamente utilizados, presentan limitaciones significativas: son relativamente poco sensibles para detectar alteraciones subclínicas de la contractilidad, dependen de las condiciones de carga y, en muchos casos, reflejan disfunción en estadios ya avanzados del remodelado ventricular.

En este contexto, el análisis de la deformación miocárdica (*strain*) se ha postulado como una herramienta más precisa y fisiopatológicamente relevante para la caracterización de la función cardíaca. El concepto de deformación se basa en el estudio de los cambios relativos de longitud, área o volumen del miocardio durante el ciclo cardíaco, lo que permite evaluar de manera más directa la contractilidad y la mecánica cardíaca. A diferencia de los parámetros volumétricos globales, la deformación ofrece una visión regional y multidimensional de la función ventricular, que incluye componentes longitudinales, circunferenciales y radiales.

La RMC se ha consolidado como la técnica de referencia para la evaluación no invasiva de la anatomía y la función del corazón, así como para su caracterización tisular. Sus ventajas —alta resolución espacial, excelente reproducibilidad e independencia de la ventana acústica— la convierten en una herramienta idónea para el análisis de la deformación miocárdica.

A lo largo de las últimas décadas se han desarrollado diversas metodologías de cuantificación de *strain* miocárdico mediante RMC, incluyendo el *tagging*,

el *feature tracking* (FT-CMR) y el *strain encoding* (SENC), cada una con sus fortalezas y limitaciones. Estas técnicas han ampliado de forma significativa el abanico de aplicaciones clínicas del análisis de la deformación, desde la detección precoz de disfunción en la cardiopatía isquémica y las miocardiopatías, hasta la monitorización de la cardiotoxicidad inducida por tratamientos oncológicos.

El interés creciente en este campo se refleja en un número cada vez mayor de estudios clínicos y trabajos de investigación que validan la utilidad del análisis del *strain* como biomarcador diagnóstico y pronóstico. Sin embargo, su incorporación rutinaria a la práctica clínica se enfrenta aún a importantes retos que dificultan su generalización: la heterogeneidad entre *softwares* de análisis, la falta de estandarización en la adquisición e interpretación de las medidas y la ausencia de valores de referencia universales.

El presente trabajo tiene como objetivo realizar una revisión narrativa sobre la deformación miocárdica/*strain* analizada mediante RMC, abordando sus fundamentos básicos, las técnicas disponibles, sus aplicaciones clínicas más relevantes y los principales desafíos y perspectivas de futuro. Con ello, se pretende proporcionar una visión actualizada y crítica de una herramienta que, sin duda, se encuentra en plena evolución y cuyo potencial para transformar la valoración de la función cardíaca es cada vez mayor.

Fundamentos básicos de la deformación miocárdica

Strain miocárdico (que puede traducirse como deformación miocárdica) es un término proveniente del campo de la mecánica y se puede utilizar para describir la deformación de cualquier estructura. Es importante diferenciar el concepto de desplazamiento del de deformación. El primero se basa en que las partes del territorio analizado cambien su posición con respecto al tiempo, pero todas ellas se moverán con la misma velocidad, mientras que, si existe deformación, las diferentes partes de este tejido se moverán con diferentes velocidades y el objeto analizado cambiará su forma¹.

Aplicando este concepto al corazón, en imagen cardíaca se utiliza el análisis del *strain* miocárdico para describir el acortamiento y engrosamiento del miocardio (características fundamentales de la función de las fibras miocárdicas²).

El *strain* se define como:

$$\epsilon = \frac{L - L_0}{L_0} = \frac{\Delta L}{L_0}$$

Donde:

- ϵ = *strain*.
- L_0 = longitud inicial.
- L = longitud instantánea en el momento de la medida.

El *strain rate*, por su parte, es la velocidad con que esta deformación ocurre a lo largo del tiempo y su unidad es s^{-1} o $1/s^3$.

El *strain rate* se define por:

$$\epsilon = \frac{\Delta \epsilon}{\Delta t} = \frac{\Delta t}{\Delta t} = \frac{(\Delta L / \Delta t)}{L_0} = \frac{\Delta V}{L_0}$$

Donde:

- Δt = incremento de tiempo.
- ΔV = gradiente de velocidad del segmento estudiado.

El *strain rate* tiene la misma dirección que el *strain* (*strain* negativo durante el acortamiento y positivo durante la elongación)¹.

Para objetos bidimensionales, la deformación se define por el acortamiento o ensanchamiento en los ejes x-y, mientras que la deformación en objetos tridimensionales, como el miocardio, se define por tres deformaciones a lo largo de los ejes x-y-z. La cantidad de deformación/*strain* (positiva o negativa) se expresa normalmente en porcentaje (%). Los valores positivos de *strain* describen el engrosamiento, mientras que los valores negativos de *strain* describen el acortamiento de un segmento miocárdico con relación a su longitud inicial.

Durante la contracción miocárdica, mientras que la pared ventricular se acorta, también se engruesa. De ahí, que se definan los parámetros^{1,4}:

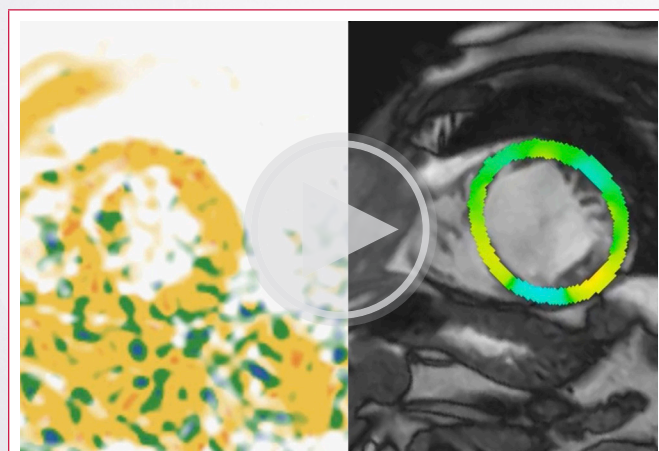
- Engrosamiento radial (*strain* positivo hacia el centro de la cavidad ventricular izquierda).
- Acortamiento circunferencial (*strain* negativo, acortamiento de las fibras miocárdicas a lo largo del perímetro circular, observado en eje corto).
- Acortamiento longitudinal (*strain* negativo, acortamiento de la base al ápex del ventrículo izquierdo).

Adicionalmente, se introduce el concepto de torsión miocárdica, que se define como la relación entre la rotación horaria de los segmentos basales y la rotación antihoraria apical con respecto a la posición estacionaria medioventricular de referencia³.

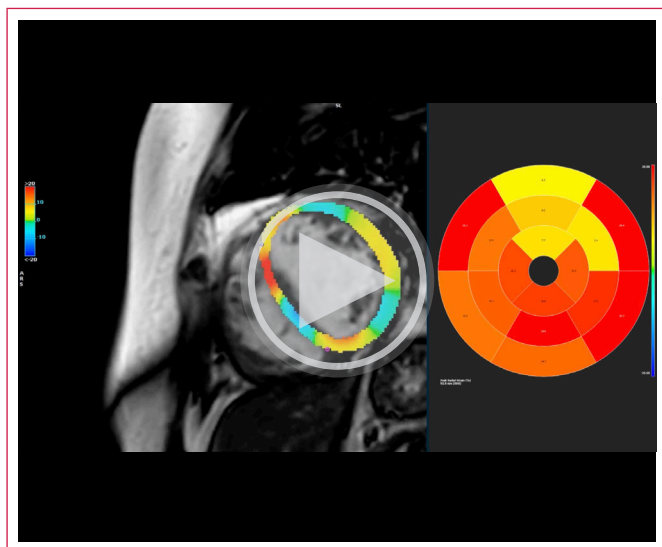
Una evaluación completa de la deformación del ventrículo izquierdo incluye, además, tres deformaciones de cizallamiento (*shear*), aunque estas se miden de forma menos habitual (debido a su alta variabilidad). Se diferencian:

- Cizallamiento circunferencial-longitudinal (torsión), que ocurre cuando dos planos en eje corto rotan uno respecto al otro.
- Cizallamiento circunferencial-radial, donde el subendocardio rota de manera diferente al epicardio.
- Cizallamiento radial-longitudinal, que se refiere a los diferentes movimientos longitudinales entre el subendocardio y el epicardio.

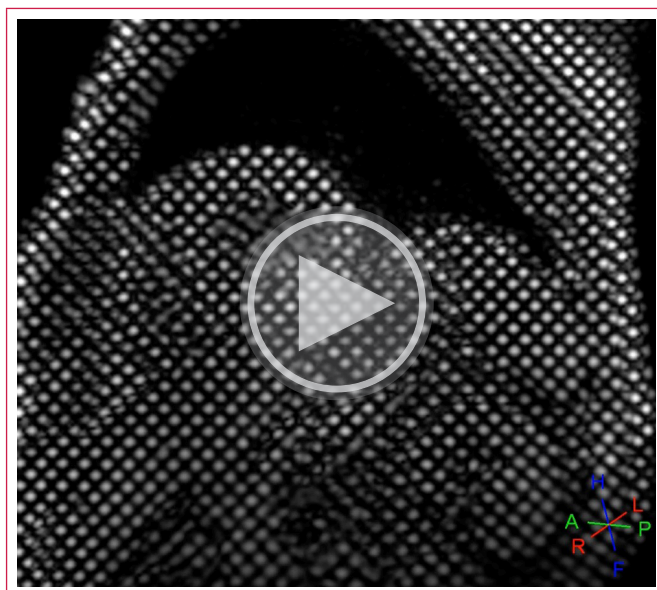
El estudio de la deformación/*strain* proporciona datos adicionales a la fracción de eyección del ventrículo izquierdo (FEVI), que evalúa la diferencia entre un volumen inicial de una cavidad (generalmente los ventrículos) y su volumen final a partir de mediciones directas o estimadas mediante diferentes modelos. El *strain*, además, aporta información tanto sobre la función global como la segmentaria (**Videos 1 y 2**) y añade la capacidad para evaluar tanto la función sistólica como la diastólica. Tradicionalmente utilizada para analizar el ventrículo izquierdo (VI), la evaluación de la deformación miocárdica también puede emplearse para medir la función del ventrículo derecho (VD) y de la aurícula izquierda (AI).



Vídeo 1. Ejemplo de análisis de *strain* longitudinal por *Fast-SENC* (Myostrain®), a la izquierda, y *strain* radial por *feature tracking* (FTR-CMR), a la derecha, en un paciente con deformación alterada a nivel septal (que se extiende a territorios anteriores e inferiores también) en contexto de un infarto antiguo extenso a este nivel.



Video 2. Ejemplo de análisis de *strain* radial mediante *feature tracking* (FTR-CMR) de un paciente con alteraciones de la contractilidad de predominio anterior y lateral.



Video 3. Ejemplo de seguimiento de la deformación a lo largo del ciclo cardíaco mediante técnicas de *tagging*.

Técnicas de análisis de deformación miocárdica por resonancia magnética

Inicialmente, la evaluación de la deformación miocárdica por imagen fue posible gracias a la tecnología *doppler*⁵. Más recientemente, se han desarrollado técnicas de *speckle tracking* mediante ecocardiografía 2D, que superan algunas de las limitaciones del *doppler*⁶.

Sin embargo, el análisis de la deformación miocárdica mediante ecocardiografía presenta limitaciones significativas, como la dependencia de una buena ventana acústica, del ángulo de incidencia del haz de ultrasonidos y/o de la resolución temporal¹. La resonancia magnética cardíaca (RMC) puede superar estas limitaciones mediante diversas técnicas, manteniendo, además, una excelente reproducibilidad⁷.

Existen diferentes técnicas de análisis del *strain* miocárdico basadas en RMC, cada una con sus propias ventajas y desventajas, que se detallan a continuación:

• Técnicas de *tagging* (SPAMM, CSPAMM, HARP)

Se basan en una fase de preparación en la que se superimprimen etiquetas magnéticas ortogonales al plano de imagen al inicio de las secuencias cine. Estas etiquetas se deforman juntamente con el miocardio, permitiendo estimar los distintos parámetros de deformación mediante su seguimiento a lo largo del ciclo cardíaco⁸.

El análisis puede realizarse de forma visual inmediata y también de manera cuantitativa, empleando herramientas semiautomáticas de posprocesado⁹ (**Video 3**).

Las técnicas de *tagging* miocárdico están ampliamente validadas y constituyen la referencia para la medición de la deformación, con una alta reproducibilidad¹⁰. No obstante, su aplicación clínica está limitada por los largos tiempos de adquisición y posprocesado que pueden alcanzar varias horas⁴. Además, las etiquetas se degradan progresivamente durante el ciclo cardíaco (*tag fading*), lo que restringe su utilidad a los dos primeros tercios de este y dificulta la valoración de la función diastólica o de alteraciones regionales sutiles.

A ello se suma su baja resolución espacial, que compromete el análisis de paredes delgadas, como las del ventrículo derecho o las cavidades auriculares⁸.


• *Strain encoding* (SENC y Fast-SENC)

Son técnicas propuestas como alternativas al *tagging* para el análisis de la deformación miocárdica. Se basan en la aplicación de etiquetas magnetizadas paralelas al plano de imagen (a diferencia de las ortogonales utilizadas en el *tagging* convencional), combinadas con una codificación de fase de los gradientes en la dirección seleccionada¹¹.

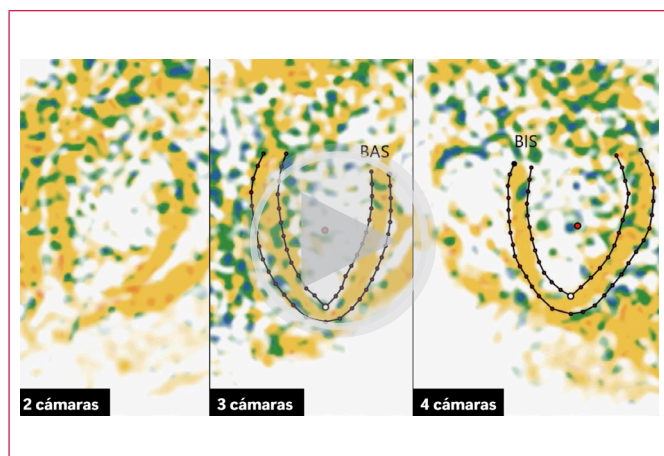
Se adquieren imágenes en planos de dos, tres y cuatro cámaras para calcular el *strain* circunferencial, mientras que el *strain* longitudinal se obtiene a partir de los ejes cortos (estas técnicas no permiten cuantificar el *strain* radial) (**Videos 4 y 5 y Figura 1**).

La deformación entre planos se refleja directamente en la intensidad de los píxeles, sin necesidad de calcularla de forma indirecta a partir de la deformación de las marcas, como ocurre en el *tagging*. Por ello, el posprocesado es rápido y sencillo, y el tiempo total de adquisición es considerablemente menor.

Además, las técnicas SENC y Fast-SENC no presentan degradación de la señal durante el ciclo cardíaco y mantienen una alta reproducibilidad, combinando rapidez, sensibilidad y facilidad de análisis¹².



Video 4. Análisis de *strain* longitudinal por Fast-SENC (MyoStrain®) en eje corto medioventricular en una paciente con una miocardiopatía dilatada y disfunción ventricular. Cabe destacar el *strain* alterado especialmente a nivel del septo anterior.



Video 5. Análisis de *strain* circunferencial por Fast-SENC (MyoStrain®) en eje largo de la paciente con miocardiopatía dilatada y disfunción ventricular presentada en el video previo.

• Feature tracking y tissue tracking (FT-CMR)

Son herramientas de posprocesado basadas en la identificación de las características del tejido en secuencias cine estándar y su seguimiento a lo largo de imágenes sucesivas de una secuencia¹³.

Para analizar la deformación, se definen pequeñas ventanas cuadradas de tejido rodeando a una característica concreta y se busca, mediante

métodos de máxima similitud, la imagen más similar a la estructura definida previamente, pero en la siguiente imagen del clip¹⁴. Para realizar este seguimiento se deben identificar primero de forma manual los bordes endo y epicárdico, además del plano valvular mitral en telerdiástole (los músculos papilares y las trabéculas quedan excluidos del análisis). El *strain* longitudinal se estima a partir de dos ejes largos y los *strains* circunferencial y radial se obtienen de los ejes cortos⁴ (**Videos 6 y 7**).

Aunque *feature tracking* y *tissue tracking* son conceptos ligeramente diferentes (*feature tracking* se basa en el seguimiento de patrones y bordes miocárdicos, mientras que *tissue tracking* hace referencia, de forma más general, al seguimiento del desplazamiento del propio tejido), ambos persiguen cuantificar la deformación miocárdica a partir de secuencias cine y sus diferencias son más teóricas que operativas. Por ello, tienden a emplearse de forma intercambiable, siendo *feature tracking* la denominación más extendida en la literatura y en el *software* clínico.

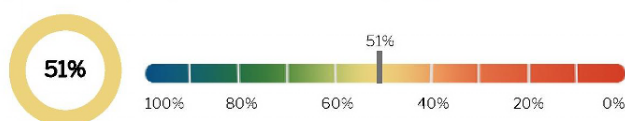
Estas técnicas se desarrollaron para ser aplicadas en imágenes 2D, pero su uso se puede extender a regiones tridimensionales, lo que permite la detección de todos los parámetros de deformación de forma simultánea¹³, pudiendo valorar las características identificadas en diferentes planos al mismo tiempo. Esto evita una de las principales limitaciones de estas técnicas, los artefactos por pérdida de seguimiento debidos al movimiento entre planos (ya que las características y detalles identificados que quedan fuera del plano no pueden ser seguidos)¹⁵.

Segmentos disfuncionales VI

(37/37 segmentos analizados)

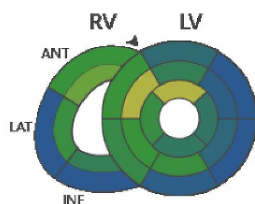
Cant. de segmentos >-10%	2
Cant. de segmentos >-17%	18

MyoHealth™ (% Segmentos Normales ≤ -17 %)



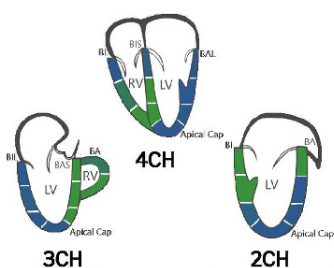
Mediciones regionales de MyoStrain®

MyoStrain Longitudinal



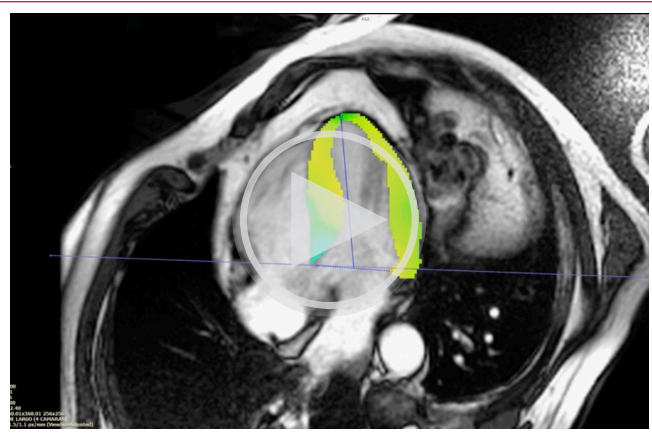
	Basal	Medio	Apical
LV	Anterior -17,1 % Anteroseptal -12,8 % Inferoseptal -15,4 % Inferior -18,3 % Inferolateral -20,9 % Anterolateral -22,1 %	Anterior -15,8 % Anteroseptal -8,5 % Inferoseptal -12 % Inferior -15 % Inferolateral -17,4 % Anterolateral -18,2 %	Anterior -8,6 % Septal -15,2 % Inferior -16,1 % Lateral -16,3 %
RV	Anterior -12,7 % Lateral -20,6 % Inferior -22,1 %	Anterior -9,9 % Lateral -15 % Inferior -15,8 %	

MyoStrain Circunferencial

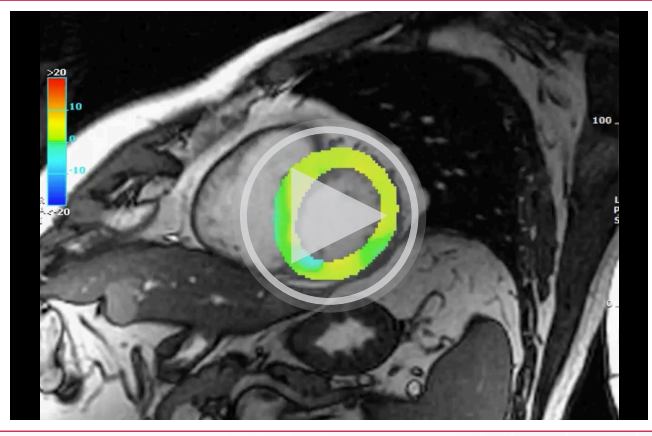


	3CH	4CH	2CH
LV	Basal Inferolateral -21,3 % Mid Inferolateral -18,3 % Apical Lateral -23,3 % Apical Cap -23,3 % Apical Anterior -13,1 % Mid Anteroseptum -14,8 % Basal Anteroseptum -13 %	Basal Inferoseptum -18 % Mid Inferoseptum -14,7 % Apical Septum -13,6 % Apical Cap -19,4 % Apical Lateral -22 % Mid Anterolateral -22,3 % Basal Anterolateral -24,5 %	Basal Inferior -13 % Mid Inferior -10,8 % Apical Inferior -18 % Apical Cap -20 % Apical Anterior -18,9 % Mid Anterior -20,3 % Basal Anterior -14,7 %
RV	Basal Anterior -15,9 % Mid Anterior -11,4 %	Basal Lateral -18,9 % Mid Lateral -16 % Apical Lateral -12,7 %	

Figura 1. Ejemplo de informe de MyoStrain® en la paciente presentada en los **Videos 3 y 4** con miocardiopatía dilatada y disfunción ventricular. La puntuación MyoHealth®, que traduce el porcentaje de segmentos normales, es del 51 %, lo que se considera patológico.



Video 6. Análisis de *strain* radial mediante FT-CMR en plano cuatro cámaras de un paciente con hipertrofia ventricular izquierda de predominio septal.



Video 7. Análisis de *strain* radial mediante FT-CMR en plano eje corto medioventricular del paciente del caso anterior.

Además, otra limitación importante son los artefactos por afectación del movimiento de la sangre cerca de las regiones endocárdicas y la imposibilidad de seguir un desplazamiento menor que el tamaño de un píxel, que no puede ser detectado^{13,16}. Finalmente, las mediciones y los algoritmos concretos varían según cada vendedor específico. Los valores globales se han mostrado más robustos y reproducibles que los restringidos a regiones concretas, siendo el parámetro más consistente el *strain* global circunferencial y el menos consistente el *strain* radial global¹⁷.

Por lo tanto, las técnicas de *tagging* y SENC/*Fast*-SENC, pese a estar ampliamente validadas y a ser más reproducibles, precisan de secuencias específicas, problema solventado con las técnicas de *feature tracking* y *tissue tracking*, que pueden aplicarse a cualquier secuencia cine SSFP (*Steady State Free Precession*), que se adquiere de forma rutinaria en estos pacientes. Además, estas últimas son técnicas rápidas y semiautomáticas, que reducen el mayor tiempo de estudio y procesado que precisan las dos primeras técnicas descritas, aunque están sujetas a posibles artefactos y presentan una mayor variabilidad.

La **Tabla 1** resume las principales características, ventajas y limitaciones de las tres técnicas de resonancia magnética más empleadas para la cuantificación del *strain* miocárdico: *tagging*, SENC/*Fast*-SENC y *feature tracking*.

Principales aplicaciones clínicas consolidadas del análisis de deformación por RMC

- **Cardiopatía isquémica**
La capacidad del análisis del *strain* para identificar la cardiopatía en un estadio preclínico nos permite identificar precozmente la enfermedad coronaria¹⁸. Ciertos trabajos basados en técnicas de *tagging* han sido capaces de identificar con gran precisión alteraciones de la contractilidad segmentaria

Característica	<i>Tagging</i> (SPAMM / CSPAMM)	SENC/ <i>Fast</i> -SENC	<i>Feature tracking</i> (FT-CMR)
Principio físico	Se aplican líneas de saturación (<i>tags</i>) ortogonales al plano de imagen que se deforman con el movimiento del miocardio	Aplica etiquetas paralelas al plano de imagen y codifica la deformación directamente en la intensidad del píxel	Rastrea el movimiento de bordes y texturas en las secuencias cine SSFP estándar mediante la correlación de patrones
Tipo de deformación medida	A partir de la deformación de las marcas	Directa (codificada en la señal de cada voxel)	Indirecta (seguimiento de bordes o píxeles entre fotogramas)
Dirección del <i>strain</i>	Longitudinal, circunferencial y radial	Longitudinal y circunferencial (no radial)	Longitudinal, circunferencial y radial (dependiente del <i>software</i>)
Adquisición	Secuencias específicas de <i>tagging</i> ; requiere sincronización ECG y respiratoria	Secuencias específicas SENC o <i>Fast</i> -SENC; puede realizarse en 1 latido (<i>Fast</i> -SENC)	Utiliza las secuencias cine convencionales; no necesita adquisición adicional
Duración de la adquisición	Relativamente larga	Muy rápida (< 1 min para <i>Fast</i> -SENC)	Sin tiempo adicional (solo posprocesado)
Posprocesado	Complejo y laborioso; requiere <i>software</i> especializado	Rápido y semiautomático; <i>strain</i> codificado en la intensidad	Rápido; depende del algoritmo de <i>tracking</i> y la calidad de contornos
Reproducibilidad	Muy alta (técnica de referencia para validación)	Muy alta (similar al <i>tagging</i> , especialmente en <i>Fast</i> -SENC)	Buena, pero con mayor variabilidad inter- <i>software</i> e interobservador
Sensibilidad para la disfunción subclínica	Alta (<i>gold standard</i>)	Alta, incluso superior para cambios precoces	Moderada-alta; sensible pero dependiente de la calidad de bordes
Limitaciones principales	<i>Tag fading</i> , tiempo de adquisición y análisis prolongados	Solo mide <i>strain</i> longitudinal y circunferencial; requiere <i>software</i> específico	Depende de la calidad de imagen, resolución temporal y del algoritmo
Aplicaciones clínicas típicas	Investigación y validación experimental	Cardio-oncología, estrés miocárdico (<i>MyoStrain</i>), detección precoz de disfunción	Uso clínico rutinario, estudios longitudinales, valvulopatías, miocardiopatías

Tabla 1. Comparación de las principales técnicas de evaluación del *strain* miocárdico por RMC.

en estudios de resonancia magnética cardíaca de estrés¹⁹. También las técnicas de *feature tracking* son capaces de identificar segmentos isquémicos mediante la identificación de un *strain* circunferencial alterado en segmentos isquémicos en una pequeña muestra de pacientes con enfermedad coronaria conocida a los que se les realizó un estudio de estrés farmacológico²⁰.

Otros estudios han utilizado técnicas de *Fast-SENC* para determinar que tanto el *strain* longitudinal como el circunferencial pueden ser útiles evidenciando alteraciones segmentarias que traduzcan isquemia miocárdica en contexto de enfermedad coronaria significativa en pacientes que consultaban por dolor torácico agudo, sin necesidad de inducir estrés de forma externa y con un valor predictivo negativo muy elevado²¹. Para ello se utiliza una maniobra fisiológica de hiperventilación seguida de apnea inspiratoria, induciendo una vasoconstricción coronaria transitoria por hipocapnia que reduce el flujo subendocárdico en territorios con reserva coronaria limitada, generando una respuesta isquémica detectable mediante la disminución del *strain* regional (frente al incremento del *strain* que se produce en ausencia de isquemia). Ello permite detectar la isquemia con una alta sensibilidad y especificidad (88% y 91 %, respectivamente)²² (Figuras 2 y 3).

En el contexto de un infarto agudo y subagudo, el *strain* circunferencial y longitudinal por *feature tracking* es capaz de estimar el tamaño del infarto y el área en riesgo²³, identificando la disfunción sistólica no detectada mediante otras técnicas clásicas y relacionándose estrechamente con la extensión del realce tardío de gadolinio (RTG)²⁴.

Adicionalmente, también se ha observado que mediante el estudio del *strain* pueden identificarse los segmentos con peor capacidad de recuperación tras un infarto de miocardio, siendo además un buen predictor de eventos clínicos durante el seguimiento²⁵. Asimismo, el *strain* circunferencial mediante *feature tracking* se correlaciona con los valores de T1, y la combinación de estos en pacientes con un infarto agudo puede predecir de forma prometedora la transmuralidad del infarto y el tamaño del infarto a los seis meses²⁶.

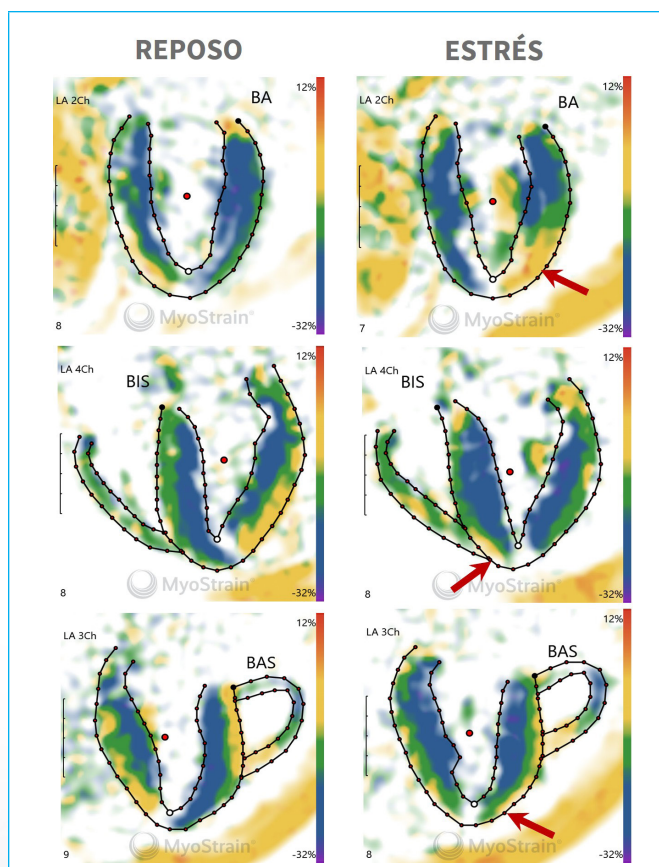


Figura 3. Ejemplo de isquemia inducible en territorio de la arteria descendente anterior distal (flechas rojas) en un paciente con una estenosis proximal de la primera rama diagonal en diferentes planos a través del protocolo de hiperventilación-apnea mediante *Fast-SENC* (MyoStress®).

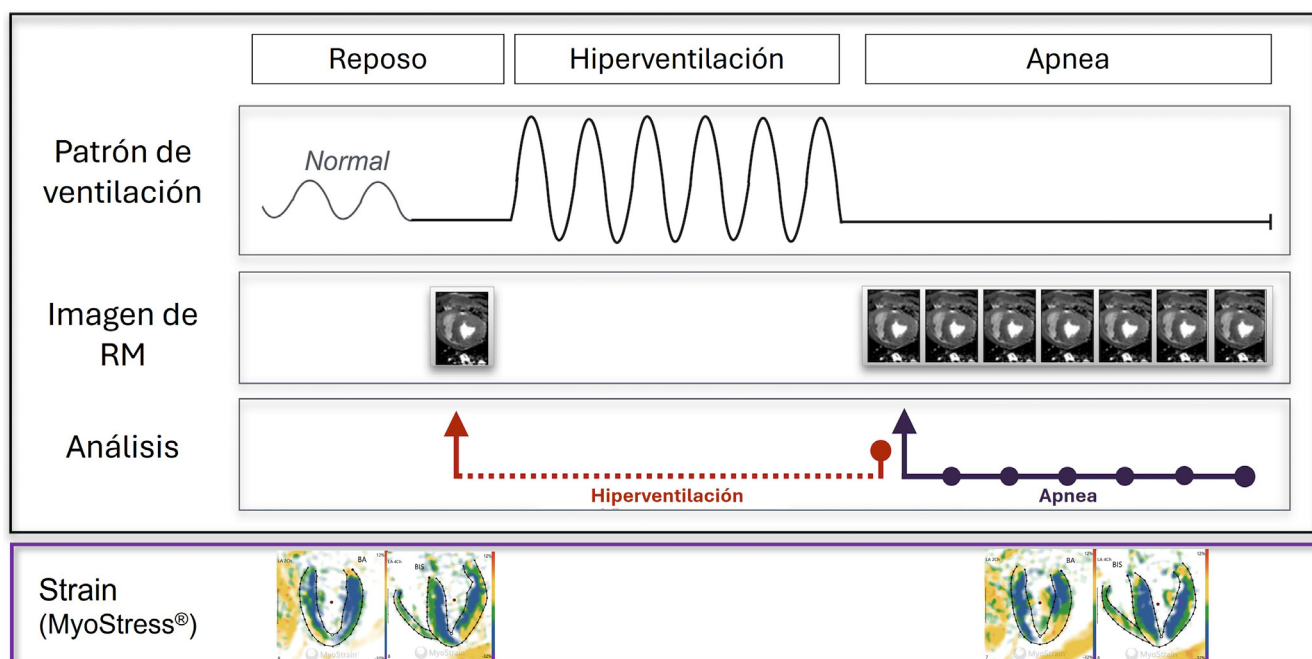
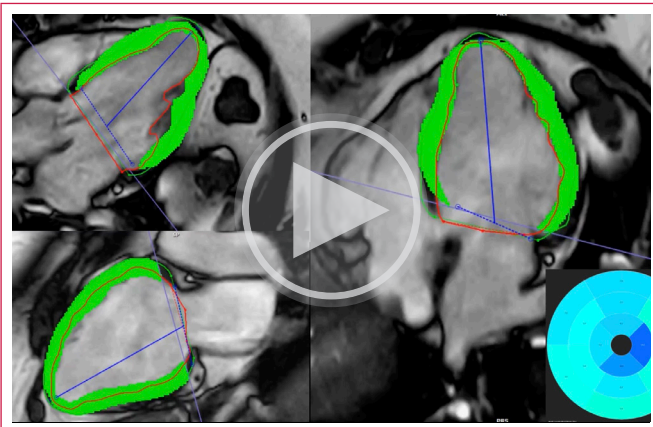


Figura 2. Protocolo de detección de isquemia mediante análisis de *strain* por *Fast-SENC* utilizando la maniobra fisiológica de hiperventilación seguida de apnea (MyoStress®).


• Miocardiopatías no isquémicas

La deformación miocárdica se altera en las diferentes miocardiopatías, lo que puede utilizarse tanto para la detección precoz de las mismas como para su estratificación¹⁸. La mayor parte de los estudios aplicados en miocardiopatías no isquémicas utilizan técnicas de FT-CMR.

En la miocardiopatía dilatada el *strain* longitudinal se asocia de forma más robusta con la evolución clínica desfavorable que la FEVI y el RTG²⁷ (Videos 8 y 9).



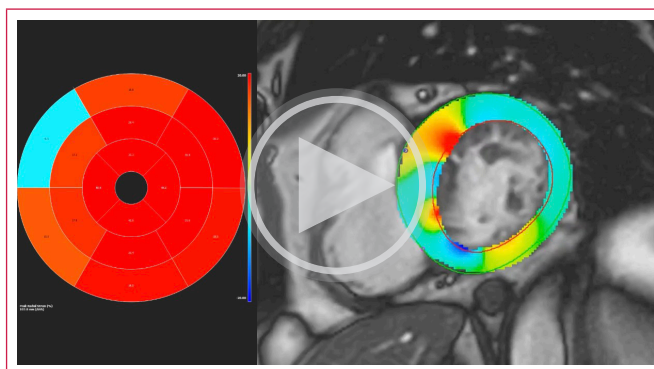
Video 8. Análisis de *strain* longitudinal mediante FT-CMR en ejes largos en una paciente con miocardiopatía dilatada no isquémica y disfunción ventricular. Hay que destacar los valores globalmente reducidos, si se visualiza el mapa polar incluido.



Video 9. Análisis de *strain* radial mediante FT-CMR en eje corto en la paciente descrita con miocardiopatía dilatada no isquémica y disfunción ventricular. Destacan los valores reducidos a nivel de segmentos medios septales, inferior e inferolateral y en segmentos apicales lateral e inferior.

En la **miocardiopatía hipertrófica** el *strain* (por técnicas de FT-CMR) se muestra alterado desde etapas tempranas, con valores reducidos de *strain* longitudinal ($> -19\%$), circunferencial ($> -19\%$) y radial ($< 40\%$), incluso en etapas preclínicas de la enfermedad^{28,29}. Estas alteraciones se extienden más allá de las áreas con RTG, lo que traduce la naturaleza difusa de la enfermedad³⁰. Con respecto al pronóstico de la miocardiopatía hipertrófica, el *strain rate* radial sistólico y diastólico puede identificar a los pacientes con peor evolución clínica, mientras que el *strain* radial selecciona a los que presentan más arritmias en el seguimiento²⁹ (Video 10).

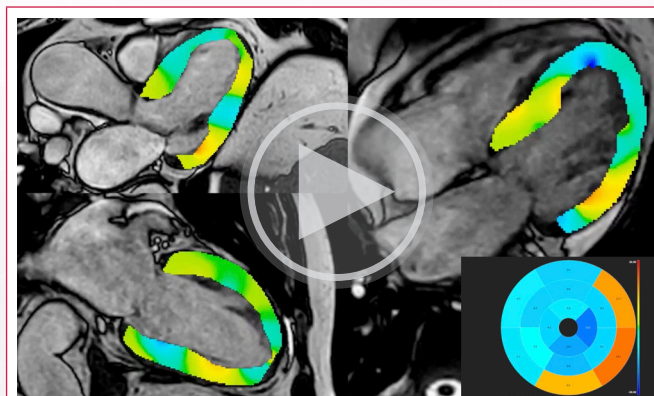
En los pacientes con **miocarditis** el *strain* longitudinal y el circunferencial medidos por FT-CMR se encuentran alterados, incluso sin asociar disfunción sistólica evidente o presencia de RTG³¹. En esta patología, el *strain* longitudinal $> -18\%$ y el *strain* circunferencial $> -22\%$ identifican los casos con peor evolución clínica de forma independiente de las características clínicas, la FEVI y el RTG³².



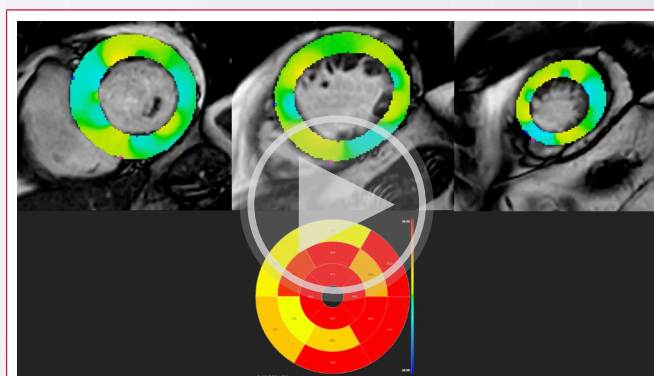
Video 10. Análisis de *strain* radial mediante FT-CMR en eje corto en un paciente con miocardiopatía hipertrófica de predominio septal. Destacan los valores alterados en segmentos basales septales y anterior.

En la **displasia arritmogénica** se observan alteraciones de los *strain* global y regional, tanto circunferencial como radial y longitudinal medidos por FT-CMR, independientemente del tamaño y función del VD³³. Esto podría permitir identificar pacientes con displasia arritmogénica que no cumplen estrictamente los criterios habituales de esta enfermedad³⁴.

En el estudio de la **amiloidosis cardíaca**, el *strain* en los tres ejes del VI también se encuentra reducido, así como el *strain* circunferencial de los segmentos basales del ventrículo derecho³⁵. Además, un *strain* longitudinal reducido por FT-CMR se asocia a peor pronóstico en esta enfermedad³⁶ (Videos 11 y 12).



Video 11. Análisis de *strain* longitudinal mediante FT-CMR en ejes largos en un paciente con amiloidosis cardíaca. Los segmentos basales, sobre todo laterales e inferior, presentan peor deformación que el resto de los segmentos.



Video 12. Análisis de *strain* radial mediante FT-CMR en ejes cortos a nivel basal, medioventricular y apical. Los segmentos medios y, sobre todo, basales presentan peor deformación que los apicales.

Además, el *strain* puede ayudarnos a comprender la fisiopatología de las miocardiopatías, como es el caso del tiempo a *strain* pico longitudinal en la miocardiopatía hipertrófica obstructiva, donde un valor ≥ 400 ms se asocia a obstrucción dinámica del tracto de salida del ventrículo izquierdo de forma independiente de la FEVI y el tratamiento farmacológico³⁷.

Finalmente, el *strain* alterado en miocardiopatías no isquémicas se correlaciona de forma lineal con el RTG, pudiendo obviar la necesidad de contraste intravenoso.

En cuanto a las técnicas de *strain encoding* (SENC y Fast-SENC), también evidencian que el porcentaje de miocardio normal mejora la identificación y estratificación del riesgo de pacientes con disfunción sistólica del VI subclínica³⁸.

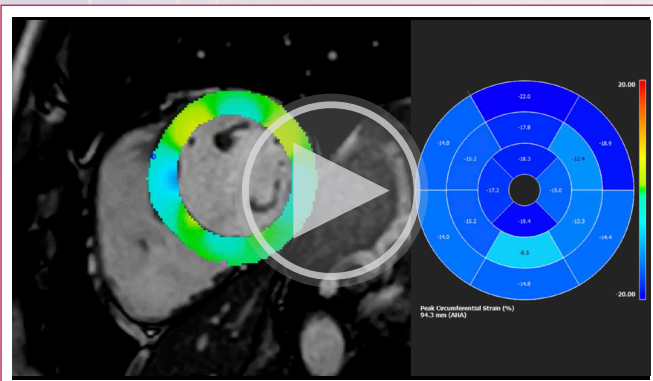
• Valvulopatías

En el seguimiento y la toma de decisiones en torno a las valvulopatías tiene especial importancia el impacto que estas producen sobre el miocardio y la disfunción ventricular y el remodelado consecuentes³⁹. Con respecto a lo anterior, los estudios más recientes consolidan el papel del análisis de la deformación mediante RMC en el diagnóstico, pronóstico y el seguimiento de estos pacientes⁴⁰.

Con respecto a la estenosis aórtica, el *strain* global longitudinal por FT-CMR en pacientes con estenosis aórtica significativa es menor que en pacientes sanos. Este parámetro muestra, además, una correlación significativa con la fibrosis miocárdica (identificada en mapas de T1). Este hallazgo sugiere que, en estenosis aórtica significativa que genera remodelado ventricular, el *strain* puede reflejar cambios incipientes de la función y tiene relación con las alteraciones estructurales consecuentes (fibrosis), pero su capacidad pronóstica aún está por definir⁴¹. Igualmente, en pacientes con válvula aórtica bicúspide también se observa una deformación diastólica circunferencial alterada por FT-CMR⁴².

En la insuficiencia mitral, el *strain* global longitudinal por FT-CMR es capaz de identificar los pacientes con peor pronóstico clínico y puede servir como un marcador precoz de disfunción ventricular en pacientes con insuficiencia mitral primaria, sobre todo en pacientes con insuficiencia mitral moderada (donde un *strain* global longitudinal $\geq -16\%$ se asocia de forma significativa con muerte por cualquier causa)⁴³.

En la insuficiencia aórtica los estudios son muy limitados, pero algunos trabajos preliminares sugieren que el *strain* circunferencial global por FT-CMR podría identificar a los pacientes con evolución clínica más desfavorable (Video 13).



Video 13. Análisis de *strain* circunferencial mediante FT-CMR en un paciente con insuficiencia aórtica severa y alteración del *strain* circunferencial (valor -15 %, por debajo de los parámetros normales (de -20 a -30 %).

En definitiva, los estudios que evalúan el *strain* en el contexto de las diferentes valvulopatías son escasos y presentan resultados variables, pero en la mayoría de ellos se destaca que las técnicas de evaluación de *strain* por RMC identifican parámetros de deformación alterados en estos pacientes y que estos parámetros pueden asociarse a un mayor remodelado patológico e incluso a un peor pronóstico clínico identificando precozmente alteraciones subclínicas. Especial mención merece el *strain* global longitudinal, particularmente alterado en pacientes con valvulopatías significativas y con un potencial peor pronóstico clínico.

• Cardio-oncología

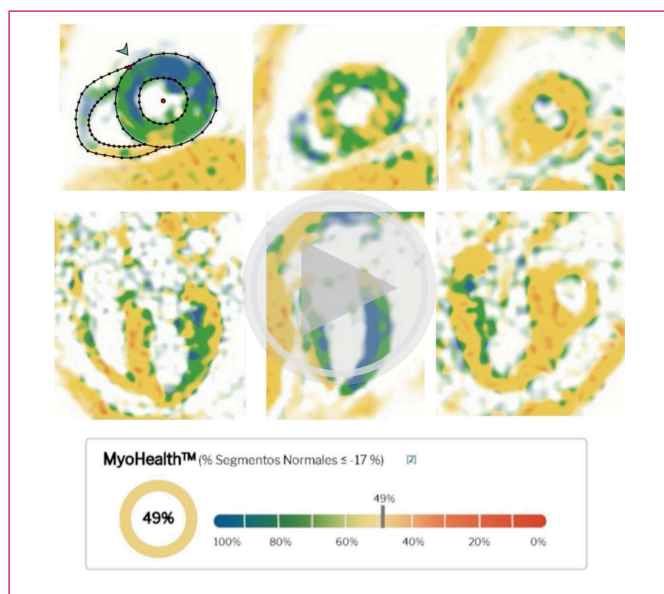
La evaluación de la deformación miocárdica por resonancia magnética ha adquirido un papel destacado en cardio-oncología como herramienta para la detección temprana de la cardiotoxicidad inducida por tratamientos anti-neoplásicos. Aunque la ecocardiografía con *speckle tracking* sigue siendo la técnica más utilizada por su disponibilidad, el análisis de la deformación en RMC aporta ventajas importantes, como la alta resolución espacial, la alta reproducibilidad interobservador y la posibilidad de combinar *strain* con la caracterización tisular (mapas T1/T2, RTG) y con la cuantificación volumétrica precisas (FEVI, volúmenes ventriculares)^{44,45}.

Ya en estudios de más de diez años atrás se evidenciaba mediante técnicas de *tagging* (SPAMM, o *Spatial Modulation of Magnetization*) una reducción del *strain* global circunferencial y de la fracción de eyección de ventrículo izquierdo tras seis meses de recibir antraciclinas a bajas dosis⁴⁶.

Más recientemente, la incorporación del FT-CMR ha permitido cuantificar de forma sencilla y reproducible el *strain* global longitudinal y el *strain* global circunferencial a partir de secuencias cine convencionales, detectando reducciones precoces de la deformación ventricular incluso antes de que se produzcan descensos en la fracción de eyección. Esta técnica ofrece mayor precisión y reproducibilidad que el *strain* por eco, es independiente de la ventana acústica (aspecto relevante tras cirugía o radioterapia torácica) y permite la integración simultánea del análisis funcional y tisular, facilitando la detección subclínica de cardiotoxicidad y el seguimiento longitudinal durante la terapia⁴⁷. No obstante, frente al *strain* ecocardiográfico, el FT-CMR presenta menor disponibilidad, mayor coste y menor idoneidad para la monitorización frecuente, por lo que su papel actual se centra en la confirmación diagnóstica y la evaluación integral del daño miocárdico en escenarios seleccionados.

Frente a las técnicas de FT-CMR, durante los últimos años se ha desarrollado ampliamente el Fast-SENC en el contexto de la cardio-oncología. el Fast-SENC mantiene la rapidez, la alta sensibilidad y la capacidad multiparamétrica de la resonancia magnética y es también capaz de identificar reducciones precoces del *strain* global longitudinal y el *strain* global circunferencial antes de cualquier cambio significativo en la fracción de eyección, correlacionándose con incrementos en T1 y T2 nativos (indicadores de daño miocárdico subclínico). Mediante estas técnicas se desarrolla el concepto de porcentaje de miocardio normal (porcentaje de segmentos miocárdicos con *strain* alterado, puntuación MyoHealth), que muestra una gran precisión para la detección de cardiotoxicidad clínica y subclínica frente a la fracción de eyección de VI, mapas de T1 y T2 y troponinas⁴⁸. Añadido a esto, las técnicas de Fast-SENC aplicadas a la cardio-oncología no precisan infusión de contraste intravascular y son potencialmente muy rápidas y reproducibles (Video 14).

Estas técnicas se posicionan, pues, como una herramienta complementaria al *strain* ecocardiográfico, capaz de proporcionar información precisa en el seguimiento de la posible cardiotoxicidad por quimioterapia incluso en pacientes con ventanas acústicas subóptimas o con hallazgos discordantes entre modalidades.



Video 14. Análisis de *strain* por *Fast-SENc* (MyoStrain®) aplicado a un caso de cardiotoxicidad por Olaparib en una paciente con cáncer de ovario avanzado, puntuación MyoHealth® reducida (porcentaje de segmentos normales, 49%, anormal por debajo de 80%).

Limitaciones y retos actuales

Pese a los avances recientes, el análisis de la deformación miocárdica por RMC presenta todavía diversas limitaciones técnicas y metodológicas.

En primer lugar, existe una heterogeneidad significativa entre *software*, secuencias y plataformas, lo que dificulta la comparación directa de resultados y la definición de valores de referencia universales. Diferencias en los algoritmos de FT-CMR, el tipo de secuencia utilizada (cine vs. SENC/DENSE), el campo magnético y las características demográficas de las poblaciones de estudio pueden influir de forma sustancial en los valores obtenidos⁴⁵.

Además, la variabilidad inter-*software* e interobservador continúa siendo un reto, especialmente en el FT-CMR, donde los algoritmos propietarios y los métodos de contorneado manual introducen variaciones relevantes. También el tiempo de posprocesado constituye una limitación práctica, sobre todo en estudios que requieren análisis segmentarios o multiparamétricos.

Otra cuestión crítica es la falta de estandarización internacional, ya que actualmente no existen recomendaciones formales de las principales sociedades científicas sobre adquisición, análisis o reporte de *strain*-CMR. En consecuencia, los resultados pueden no ser directamente comparables entre centros.

Por último, aunque la detección precoz de la disfunción subclínica mediante *strain*-CMR es sólida, la evidencia sobre el impacto del pronóstico o las decisiones terapéuticas basadas en estos parámetros es todavía limitada, y los ensayos que demuestren un beneficio clínico a largo plazo siguen siendo escasos⁴⁹.

En conjunto, el *strain*-CMR continúa siendo una herramienta prometedora, pero su estandarización, accesibilidad y validación clínica siguen siendo áreas prioritarias de desarrollo.

El reto principal radica en trasladar la robustez técnica del *strain*-CMR a la toma de decisiones clínicas, integrando estos parámetros en algoritmos diagnósticos y de seguimiento.

Perspectivas futuras

La investigación actual se orienta hacia un enfoque multiparamétrico e integrador, combinando los valores de deformación con parámetros de caracterización tisular (T1, T2, ECV) y cuantificación de fibrosis para una valoración más completa del remodelado ventricular. En el contexto de las valvulopatías y la cardio-oncología, esta integración puede apoyar decisiones terapéuticas basadas en el daño miocárdico precoz y no únicamente en la severidad funcional o valvular⁵⁰.

Asimismo, se espera que la automatización basada en la inteligencia artificial (IA) y el posprocesado acelerado, especialmente en técnicas como *Fast-SENc*, optimicen la reproducibilidad, reduzcan la variabilidad interobservador y acorten significativamente los tiempos de análisis⁵¹.

La aplicación de modelos predictivos impulsados por IA permitirá integrar parámetros de *strain* con otras variables clínicas y de imagen, consolidando su papel como biomarcador pronóstico en grandes cohortes y ensayos clínicos. Finalmente, el desarrollo de técnicas de deformación 3D y 4D, junto con las reconstrucciones volumétricas avanzadas y la cuantificación de flujos 4D, ofrece una perspectiva prometedora hacia una imagen cardíaca personalizada y automatizada, con potencial para incorporarse de forma rutinaria a la práctica clínica en los próximos años.

Conclusión

La cuantificación de la deformación miocárdica mediante resonancia magnética se ha consolidado como una herramienta sensible y reproducible para la estratificación pronóstica, la detección precoz de disfunción subclínica y el seguimiento en múltiples cardiopatías. Las técnicas actuales —*tagging*, SENC/*Fast-SENc* y *feature tracking* (FT-CMR)— ofrecen diferentes equilibrios entre precisión, rapidez y aplicabilidad clínica. Aunque la falta de estandarización y la variabilidad inter-*software* limitan su uso rutinario, la integración del *strain*-CMR con parámetros tisulares (T1/T2, ECV) y el desarrollo de algoritmos de inteligencia artificial perfilan un futuro de cuantificación más automatizada, precisa y clínicamente relevante.

Ideas para recordar

- El análisis de la deformación miocárdica (*strain*) por resonancia magnética puede detectar disfunción miocárdica subclínica antes que los parámetros tradicionales, mejorando la estratificación pronóstica y el seguimiento de la patología cardiovascular.
- Las técnicas SENC y FT-CMR ofrecen diferentes ventajas: SENC aporta rapidez y sensibilidad, mientras que FT-CMR destaca para su disponibilidad en cualquier estudio con secuencia estándar de cine.
- La variabilidad inter-*software* y la falta de estandarización de valores de referencia limitan su incorporación rutinaria, lo que subraya la necesidad de armonizar técnicas.

Consentimiento

Se obtuvo el consentimiento por escrito de la paciente para la presentación de su caso y sus imágenes de forma anónima.

Fuente de financiación

No existen fuentes de financiación relacionadas con el artículo.

Conflicto de interés

No existen conflictos de interés relacionados con la presentación del caso.

Bibliografía

- Dandel M, Lehmkuhl H, Knosalla C, Suramashvili N, Hetzer R. Strain and Strain Rate Imaging by Echocardiography - Basic Concepts and Clinical Applicability. *Curr Cardiol Rev*. 2009;5(2):133-148. <https://doi.org/10.2174/157340309788166642>
- Smiseth OA, Rider O, Cvijic M, Valkovic L, Remme EW, Voigt JU. Myocardial Strain Imaging: Theory, Current Practice, and the Future. *JACC Cardiovasc Imaging*. 2025;18(3):340-381. <https://doi.org/10.1016/j.jcmg.2024.07.011>
- Swoboda PP, Erhayiem B, McDiarmid AK, et al. Relationship between cardiac deformation parameters measured by cardiovascular magnetic resonance and aerobic fitness in endurance athletes. *Journal of Cardiovascular Magnetic Resonance*. 2016;18(1):1-8. <https://doi.org/10.1186/s12968-016-0266-x>
- Scatteia A, Baritussio A, Bucciarelli-Ducci C. Strain imaging using cardiac magnetic resonance. *Heart Fail Rev*. 2017;22(4):465. <https://doi.org/10.1007/S10741-017-9621-8>
- Heimdal A, Støylen A, Torp H, Skjærpe T. Real-Time Strain Rate Imaging of the Left Ventricle by Ultrasound. *Journal of the American Society of Echocardiography*. 1998;11(11):1013-1019. [https://doi.org/10.1016/S0894-7317\(98\)70151-8](https://doi.org/10.1016/S0894-7317(98)70151-8)
- Perk G, Tunick PA, Kronzon I. Non-Doppler Two-dimensional Strain Imaging by Echocardiography—From Technical Considerations to Clinical Applications. *Journal of the American Society of Echocardiography*. 2007;20(3):234-243. <https://doi.org/10.1016/j.jecho.2006.08.023>
- Bucius P, Erley J, Tanacli R, et al. Comparison of feature tracking, fast-SENC, and myocardial tagging for global and segmental left ventricular strain. *ESC Heart Fail*. 2020;7(2):523-532. <https://doi.org/10.1002/ehf2.12576>
- Jeung MY, Germain P, Croisille P, Ghannudi S El, Roy C, Gangi A. Myocardial Tagging with MR Imaging: Overview of Normal and Pathologic Findings. *RadioGraphics*. 2012;32(5):1381-1398. <https://doi.org/10.1148/rq.325115098>
- Osman NF, Kerwin WS, McVeigh ER, Prince JL. Cardiac motion tracking using CINE harmonic phase (HARP) magnetic resonance imaging. *Magn Reson Med*. 1999;42(6):1048-1060. [https://doi.org/10.1002/\(SICI\)1522-2594\(199912\)42:6<1048::AID-MRM9>3.0.CO;2-M](https://doi.org/10.1002/(SICI)1522-2594(199912)42:6<1048::AID-MRM9>3.0.CO;2-M)
- Faragli A, Tanacli R, Kolp C, et al. Cardiovascular magnetic resonance-derived left ventricular mechanics—strain, cardiac power and end-systolic elastance under various inotropic states in swine. *Journal of Cardiovascular Magnetic Resonance*. 2020;22(1). <https://doi.org/10.1186/S12968-020-00679-Z>
- Neizel M, Lossnitzer D, Korosoglou G, et al. Strain-encoded (SENC) magnetic resonance imaging to evaluate regional heterogeneity of myocardial strain in healthy volunteers: Comparison with conventional tagging. *Journal of Magnetic Resonance Imaging*. 2009;29(1):99-105. <https://doi.org/10.1002/JMRI.21612>
- Giusca S, Korosoglou G, Zieschang V, et al. Reproducibility study on myocardial strain assessment using fast-SENC cardiac magnetic resonance imaging. *Sci Rep*. 2018;8(1):14100. <https://doi.org/10.1038/s41598-018-32226-3>
- Pedrizetti G, Claus P, Kilner PJ, Nagel E. Principles of cardiovascular magnetic resonance feature tracking and echocardiographic speckle tracking for informed clinical use. *Journal of Cardiovascular Magnetic Resonance*. 2016;18(1):1-12. <https://doi.org/10.1186/s12968-016-0269-7>
- Claus P, Omar AMS, Pedrizetti G, Sengupta PP, Nagel E. Tissue Tracking Technology for Assessing Cardiac Mechanics: Principles, Normal Values, and Clinical Applications. *JACC Cardiovasc Imaging*. 2015;8(12):1444-1460. <https://doi.org/10.1016/j.jcmg.2015.11.001>
- Taylor RJ, Moody WE, Umar F, et al. Myocardial strain measurement with feature-tracking cardiovascular magnetic resonance: normal values. *Eur Heart J Cardiovasc Imaging*. 2015;16(8):871-881. <https://doi.org/10.1093/EHJCI/JEV006>
- Pedrizetti G, Claus P, Kilner PJ, Nagel E. Principles of cardiovascular magnetic resonance feature tracking and echocardiographic speckle tracking for informed clinical use. *Journal of Cardiovascular Magnetic Resonance*. 2016;18(1):1-12. <https://doi.org/10.1186/s12968-016-0269-7>
- Schuster A, Stahnke VC, Unterberg-Buchwald C, et al. Cardiovascular magnetic resonance feature-tracking assessment of myocardial mechanics: Intervendor agreement and considerations regarding reproducibility. *Clin Radiol*. 2015;70(9):989-998. <https://doi.org/10.1016/j.crad.2015.05.006>
- Rajiah PS, Kalisz K, Broncano J, et al. Myocardial Strain Evaluation with Cardiovascular MRI: Physics, Principles, and Clinical Applications. *RadioGraphics*. 2022;42(4):968-990. <https://doi.org/10.1148/rq.210174>
- Kuijpers D, Ho KYJAM, Van Dijkman PRM, Vliegthart R, Oudkerk M. Dobutamine cardiovascular magnetic resonance for the detection of myocardial ischemia with the use of myocardial tagging. *Circulation*. 2003;107(12):1592-1597. <https://doi.org/10.1161/01.CIR.0000060544.41744.7C>
- Schneeweis C, Qiu J, Schnackenburg B, et al. Value of additional strain analysis with feature tracking in dobutamine stress cardiovascular magnetic resonance for detecting coronary artery disease. *Journal of Cardiovascular Magnetic Resonance*. 2014;16(1). <https://doi.org/10.1186/s12968-014-0072-2>
- Riffel JH, Siry D, Salatzki J, et al. Feasibility of fast cardiovascular magnetic resonance strain imaging in patients presenting with acute chest pain. *PLoS One*. 2021;16(5):e0251040. <https://doi.org/10.1371/JOURNAL.PONE.0251040>
- Ochs MM, Kajzar I, Salatzki J, et al. Hyperventilation/Breath-Hold Maneuver to Detect Myocardial Ischemia by Strain-Encoded CMR: Diagnostic Accuracy of a Needle-Free Stress Protocol. *JACC Cardiovasc Imaging*. 2021;14(10):1932-1944. <https://doi.org/10.1016/j.jcmg.2021.02.022>
- Khan JN, Singh A, Nazir SA, Kanagala P, Gershlick AH, McCann GP. Comparison of cardiovascular magnetic resonance feature tracking and tagging for the assessment of left ventricular systolic strain in acute myocardial infarction. *Eur J Radiol*. 2015;84(5):840-848. <https://doi.org/10.1016/j.ejrad.2015.02.002>
- Yu S, Zhou J, Yang K, et al. Correlation of Myocardial Strain and Late Gadolinium Enhancement by Cardiac Magnetic Resonance After a First Anterior ST-Segment Elevation Myocardial Infarction. *Front Cardiovasc Med*. 2021;8:705487. <https://doi.org/10.3389/fcvm.2021.705487>
- Schuster A, Hor KN, Kowallick JT, Beerbaum P, Kutty S. Cardiovascular Magnetic Resonance Myocardial Feature Tracking: Concepts and Clinical Applications. *Circ Cardiovasc Imaging*. 2016;9(4). <https://doi.org/10.1161/CIRCIMAGING.115.004077>
- Wamil M, Borlotti A, Liu D, et al. Combined T1-mapping and tissue tracking analysis predicts severity of ischemic injury following acute STEMI—an Oxford Acute Myocardial Infarction (OxAMI) study. *International Journal of Cardiovascular Imaging*. 2019;35(7):1297-1308. <https://doi.org/10.1007/S10554-019-01542-8>
- Buss SJ, Breuninger K, Lehrke S, et al. Assessment of myocardial deformation with Cardiac magnetic resonance strain imaging improves risk stratification in patients with dilated cardiomyopathy. *Eur Heart J Cardiovasc Imaging*. 2015;16(3):307-315. <https://doi.org/10.1093/EHJCI/JEU181>
- Negri F, Sanna GD, Di Giovanna G, et al. Cardiac Magnetic Resonance Feature-Tracking Identifies Preclinical Abnormalities in Hypertrophic Cardiomyopathy Sarcomere Gene Mutation Carriers. *Circ Cardiovasc Imaging*. 2024;17(4):E016042. <https://doi.org/10.1161/CIRCIMAGING.123.016042>

29. Martínez-Vives P, Cecconi A, Vera A, *et al.* Usefulness of Tissue Tracking by Cardiac Magnetic Resonance to Predict Events in Patients With Hypertrophic Cardiomyopathy. *American Journal of Cardiology*. 2022;174:126-135. <https://doi.org/10.1016/j.amjcard.2022.03.024>
30. Nucifora G, Muser D, Gianfagna P, Morocutti G, Proclemer A. Systolic and diastolic myocardial mechanics in hypertrophic cardiomyopathy and their link to the extent of hypertrophy, replacement fibrosis and interstitial fibrosis. *International Journal of Cardiovascular Imaging*. 2015;31(8):1603-1610. <https://doi.org/10.1007/S10554-015-0720-0>
31. Scatteia A, Baritussio A, Bucciarelli-Ducci C. Strain imaging using cardiac magnetic resonance. *Heart Fail Rev*. 2017;22(4):465. <https://doi.org/10.1007/S10741-017-9621-8>
32. Vos JL, Raafs AG, van der Velde N, *et al.* Comprehensive Cardiovascular Magnetic Resonance-Derived Myocardial Strain Analysis Provides Independent Prognostic Value in Acute Myocarditis. *Journal of the American Heart Association: Cardiovascular and Cerebrovascular Disease*. 2022;11(19):e025106. <https://doi.org/10.1161/JAHA.121.025106>
33. Muser D, Castro SA, Santangeli P, Nucifora G. Clinical applications of feature-tracking cardiac magnetic resonance imaging. *World J Cardiol*. 2018;10(11):210. <https://doi.org/10.4330/WJC.V10.I11.210>
34. Prati G, Vitrella G, Allocca G, *et al.* Right Ventricular Strain and Dyssynchrony Assessment in Arrhythmogenic Right Ventricular Cardiomyopathy: Cardiac Magnetic Resonance Feature-Tracking Study. *Circ Cardiovasc Imaging*. 2015;8(11). <https://doi.org/10.1161/CIRCIMAGING.115.003647>
35. Reddy A, Singh V, Karthikeyan B, *et al.* Biventricular strain imaging with cardiac mri in genotyped and histology validated amyloid cardiomyopathy. *Cardiogenetics*. 2021;11(3):98-110. <https://doi.org/10.3390/cardiogenetics11030011>
36. Illman JE, Arunachalam SP, Arani A, *et al.* MRI feature tracking strain is prognostic for all-cause mortality in AL amyloidosis. *Amyloid*. 2018;25(2):101. <https://doi.org/10.1080/13506129.2018.1465406>
37. Martínez-Vives P, Cecconi A, Vera A, *et al.* Tissue tracking analysis and left ventricular outflow tract obstruction in patients with hypertrophic cardiomyopathy. *Magn Reson Imaging*. 2025;119:110363. <https://doi.org/10.1016/J.MRI.2025.110363>
38. Korosoglou G, Giusca S, Montenbruck M, *et al.* Fast Strain-Encoded Cardiac Magnetic Resonance for Diagnostic Classification and Risk Stratification of Heart Failure Patients. *JACC Cardiovasc Imaging*. 2021;14(6):1177-1188. <https://doi.org/10.1016/j.jcmg.2020.10.024>
39. Ajmone Marsan N, Delgado V, Shah DJ, *et al.* Valvular heart disease: shifting the focus to the myocardium. *Eur Heart J*. 2023;44(1):28-40. <https://doi.org/10.1093/eurheartj/ehac504>
40. Tsampasian V, Hothi SS, Ravindrarajah T, Swift AJ, Garg P, Vassiliou VS. Valvular Cardiomyopathy: The Value of Cardiovascular Magnetic Resonance Imaging. *Cardiol Res Pract*. 2022;2022:3144386. <https://doi.org/10.1155/2022/3144386>
41. Spath NB, Gomez M, Everett RJ, *et al.* Global Longitudinal Strain Analysis Using Cardiac MRI in Aortic Stenosis: Comparison with Left Ventricular Remodeling, Myocardial Fibrosis, and 2-year Clinical Outcomes. *Radiol Cardiothorac Imaging*. 2019;1(4):e190027. <https://doi.org/10.1148/RYCT.2019190027>
42. Burris NS, Lima APS, Hope MD, Ordovas KG. Feature Tracking Cardiac MRI Reveals Abnormalities in Ventricular Function in Patients With Bicuspid Aortic Valve and Preserved Ejection Fraction. *Tomography*. 2018;4(1):26-32. <https://doi.org/10.18383/J.TOM.2018.00005>
43. Romano S, Kitkungvan D, Nguyen DT, *et al.* Implications of myocardial strain in primary mitral regurgitation-a cardiovascular magnetic resonance study. *Eur Heart J Cardiovasc Imaging*. 2024;26(1):126-134. <https://doi.org/10.1093/EHJCI/JEAE245>
44. Jeong D, Gladish G, Chitiboi T, Fradley MG, Gage KL, Schiebler ML. MRI in cardio-oncology: A review of cardiac complications in oncologic care. *J Magn Reson Imaging*. 2019;50(5):1349-1366. <https://doi.org/10.1002/JMRI.26895>
45. Rajiah PS, Kalisz K, Broncano J, *et al.* Myocardial Strain Evaluation with Cardiovascular MRI: Physics, Principles, and Clinical Applications. *Radiographics*. 2022;42(4):968-990. <https://doi.org/10.1148/rg.210174>
46. Drafts BC, Twomley KM, D'Agostino R, *et al.* Low to Moderate Dose Anthracycline-Based Chemotherapy is Associated with Early Noninvasive Imaging Evidence of Subclinical Cardiovascular Disease. *JACC Cardiovasc Imaging*. 2013;6(8):877. <https://doi.org/10.1016/J.JCMG.2012.11.017>
47. Houbois CP, Nolan M, Somerset E, *et al.* Serial Cardiovascular Magnetic Resonance Strain Measurements to Identify Cardiotoxicity in Breast Cancer: Comparison With Echocardiography. *JACC Cardiovasc Imaging*. 2021;14(5):962-974. <https://doi.org/10.1016/J.JCMG.2020.09.039>
48. Giusca S, Korosoglou G, Montenbruck M, *et al.* Multiparametric Early Detection and Prediction of Cardiotoxicity Using Myocardial Strain, T1 and T2 Mapping, and Biochemical Markers: A Longitudinal Cardiac Resonance Imaging Study during 2 Years of Follow-Up. *Circ Cardiovasc Imaging*. 2021;14(6):E012459. <https://doi.org/10.1161/CIRCIMAGING.121.012459>
49. Kwan JM, Arbune A, Henry ML, *et al.* Quantitative cardiovascular magnetic resonance findings and clinical risk factors predict cardiovascular outcomes in breast cancer patients. *PLoS One*. 2023;18(5). <https://doi.org/10.1371/JOURNAL.PONE.0286364>
50. Tsampasian V, Hothi SS, Ravindrarajah T, Swift AJ, Garg P, Vassiliou VS. Valvular Cardiomyopathy: The Value of Cardiovascular Magnetic Resonance Imaging. *Cardiol Res Pract*. 2022;2022:3144386. <https://doi.org/10.1155/2022/3144386>
51. Korosoglou G, Sagrais M, André F, *et al.* Systematic review and meta-analysis for the value of cardiac magnetic resonance strain to predict cardiac outcomes. *Sci Rep*. 2024;14(1):1094. <https://doi.org/10.1038/S41598-023-50835-5>