

# Resonancia magnética cardíaca: protocolo diagnóstico para el estudio de masas

Pedro María Azcárate Agüero<sup>1</sup>  
Ana Ezponda Casajus<sup>2</sup>  
Gorka Bastarrika<sup>2</sup>

## Correspondencia

Pedro María Azcárate Agüero  
consulta@doctorazcarate.com

<sup>1</sup>Servicio de Cardiología. TDN clínica. Pamplona, España.

<sup>2</sup>Departamento de Radiología. Clínica Universidad de Navarra. Pamplona, España.

Recibido: 23/03/2025

Aceptado: 25/03/2025

Publicado: 30/04/2025

**Citar como:** Azcarate Agüero PM, Ezponda Casajus A y Bastarrika G. Resonancia magnética cardíaca: protocolo diagnóstico para el estudio de masas. Rev Ecocardiogr Pract Otras Tec Imag Card (RETIC). 2025 Abr; 8(1): 69-72. doi: <https://doi.org/10.37615/retic.v8n1a17>.

**Cite this as:** Azcarate Agüero PM, Ezponda Casajus A y Bastarrika G. *Cardiac magnetic resonance imaging: diagnostic protocol for mass assessment*. Rev Ecocardiogr Pract Otras Tec Imag Card (RETIC). 2025 Apr; 8(1): 69-72. doi: <https://doi.org/10.37615/retic.v8n1a17>.

## Palabras clave

- ▷ Resonancia magnética cardíaca.
- ▷ Masas.
- ▷ Protocolo.

## Keywords

- ▷ Cardiac magnetic resonance.
- ▷ Mass.
- ▷ Protocol.

## RESUMEN

La resonancia magnética cardíaca (RMC) es la técnica de imagen no invasiva de referencia para estudiar masas cardíacas. Por un lado, permite caracterizar el tejido tumoral y su vascularización después de administrar contraste intravenoso. Por otro, proporciona información detallada sobre la movilidad de la lesión, la contractilidad miocárdica, la función ventricular global y segmentaria, así como observar la presencia de alteraciones hemodinámicas, obstrucciones al flujo o regurgitaciones valvulares. Por estos motivos, es fundamental contar con un protocolo de estudio estructurado.

## ABSTRACT

*Cardiac magnetic resonance imaging (CMR) is the gold standard non-invasive imaging technique for studying cardiac masses. On the one hand, it allows characterisation of the tumour tissue and its vascularisation after intravenous contrast administration. On the other hand, it provides detailed information on lesion mobility, myocardial contractility, global and segmental ventricular function, as well as the presence of haemodynamic alterations, such as flow obstructions or valvular regurgitations. For these reasons, a structured study protocol is essential.*

## Introducción

Para estudiar de forma adecuada una masa cardíaca en primer lugar hay que realizar un estudio básico de RMC<sup>1</sup>.

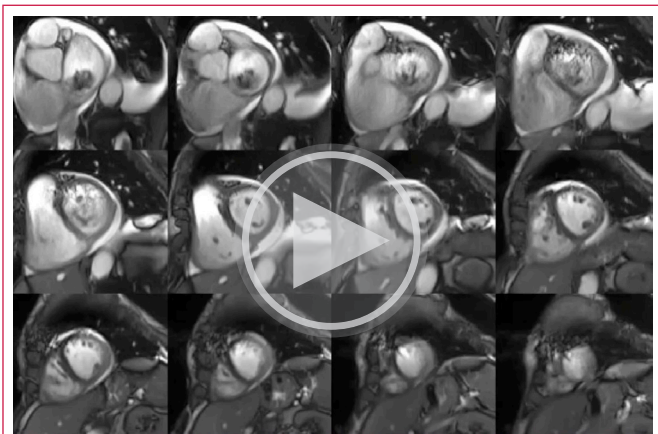
Para explicar el protocolo que vamos a exponer utilizaremos como ejemplo el estudio de una masa cardíaca en aurícula izquierda remitida para estudio de RMC.

Por tanto, todos los vídeos y figuras que mostramos en esta trukipedia corresponden al mismo caso clínico.

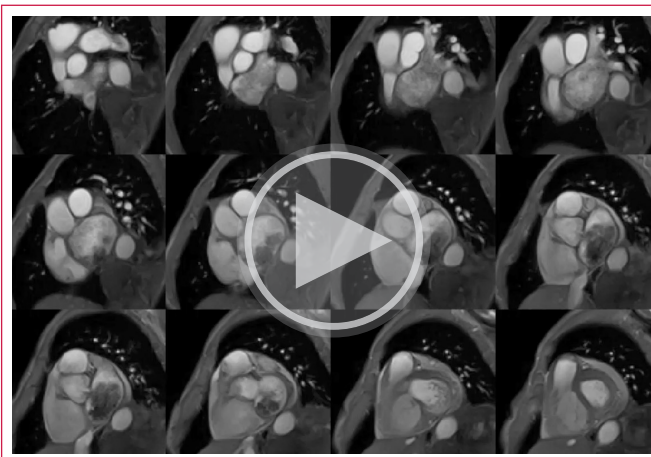
El estudio mediante RMC tiene diferentes objetivos: en primer lugar, evaluar la morfología, movilidad y funcionalidad de la masa; en segundo, caracterizar la masa mediante distintas secuencias anatómicas y funcionales para intentar llegar a un diagnóstico etiológico.

## Cómo hacer un estudio de RMC de una masa cardíaca

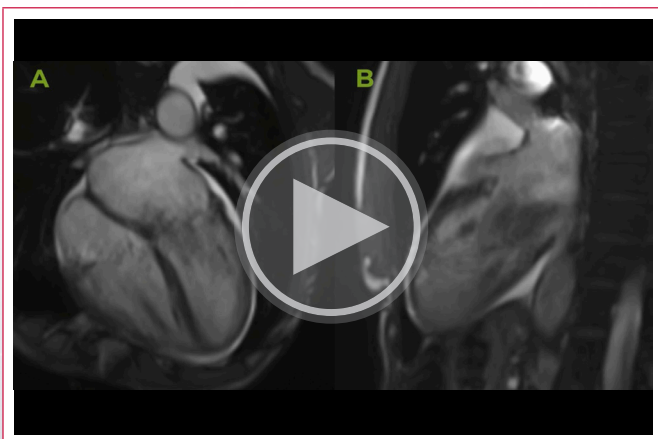
Una vez obtenidas las secuencias anatómicas y de cine correspondientes (**Vídeo 1** y **Vídeo 2**) adecuaremos a nuestro centro las recomendaciones publicadas por la sociedad internacional de resonancia cardíaca<sup>2</sup>.



**Vídeo 1.** Secuencias cine SSFP. Eje corto. Además de una masa de gran tamaño que se origina en la porción inferior del septo interauricular, se observa un ventrículo izquierdo no dilatado con fracción de eyección normal. Un ventrículo derecho dilatado con fracción de eyección ligeramente deprimida. También se observan signos indirectos de hipertensión pulmonar (signo de la D, FEVD deprimida, VD dilatado) y un derrame pericárdico ligero.



**Vídeo 3.** Secuencias de cine SPGE. Se observa una masa de gran tamaño en la aurícula izquierda que en diástole atraviesa la válvula mitral. La masa a estudio se origina en la porción inferior del septo interauricular en su porción más posterior (justo en la unión entre el SIA y la cara inferior de la AI) y ocupa la apertura mitral casi en su totalidad en diástole. Es decir, la masa provocaba compromiso hemodinámico del flujo a través de la válvula mitral.



**Vídeo 2.** Secuencias de cine SSFP. A: 4 cámaras. B: 2 cámaras. Se observa una masa de gran tamaño en la aurícula izquierda que en diástole atraviesa la válvula mitral.

En los pasos 1 a 3 del protocolo del caso objeto de estudio podemos dar respuesta al primer objetivo: evaluar la morfología, movilidad y funcionalidad de la masa. Se trata de una masa de gran tamaño, que es móvil, que tiene una intensidad de señal heterogénea en las secuencias cine SSFP y SPGE y que además compromete el paso de sangre a través de la válvula mitral.

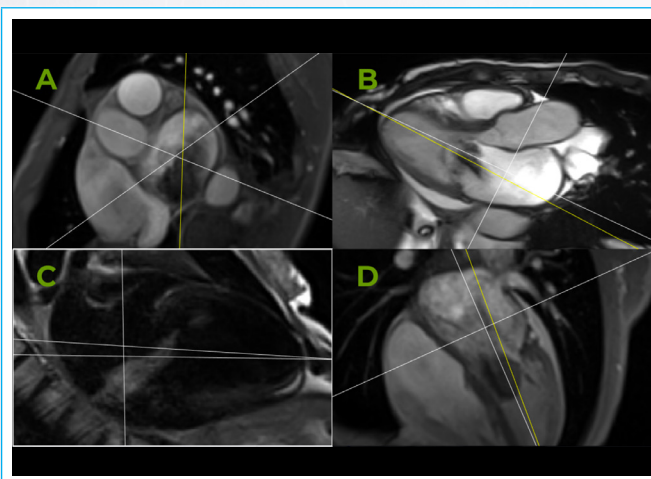
La **Figura 1** muestra el plano de estudio que se eligió para caracterizar la masa (pasos 3 a 8 del protocolo). Es decir, para caracterizar mediante RMC una masa, es suficiente con estudiar el comportamiento de una parte representativa de la misma. En este caso fue un plano longitudinal apical. En este plano conseguimos exponer una gran parte de la masa para después poder caracterizarla adecuadamente.

En la **Tabla 1** se resume el protocolo de estudio para masas cardíacas.

1. Estudio básico de RMC
2. Secuencias cine orientadas al estudio de la masa
3. Secuencias TSE T1
4. Secuencias TSE T2
5. Secuencias STIR
6. Perfusión
7. Secuencia anatómica del todo el tórax poscontraste
8. Secuencias poscontraste, realce precoz y tardío

**Tabla 1.** Protocolo de estudio para masas cardíacas.

Como se puede ver en los vídeos que acompañan a esta trukipedia, se trata de una masa que se extiende desde la aurícula izquierda hasta la parte basal del ventrículo izquierdo. Por tanto, a la hora de realizar secuencias cine para ver el comportamiento de la masa (paso 2 del protocolo), se optó por realizar secuencias cine SPGE de eje corto, desde la base de las aurículas hasta la parte basal de los ventrículos (**vídeo 3**). Es decir, utilizamos un protocolo similar al que utilizamos para estudiar el septo interauricular mediante RMC.



**Figura 1.** Plano de estudio para caracterizar la masa. **A:** eje corto auricular; **B:** cine SSFP 3 cámaras en telediástole; **C:** plano de estudio de la masa, secuencia TSE potenciada en T2; **D:** cine SPGE 4 cámaras en telediástole.

Las **Figuras 2 a 4** se corresponden con secuencias anatómicas TSE y STIR y tienen por objetivo ayudar a la caracterizar la masa. Estas secuencias nos ayudan a ver el comportamiento de la masa con respecto a estructuras adyacentes como por ejemplo el miocárdico. Además, en las secuencias TSE puede utilizarse un prepulso para anular la señal proveniente de una masa rica en lípidos (saturación grasa).

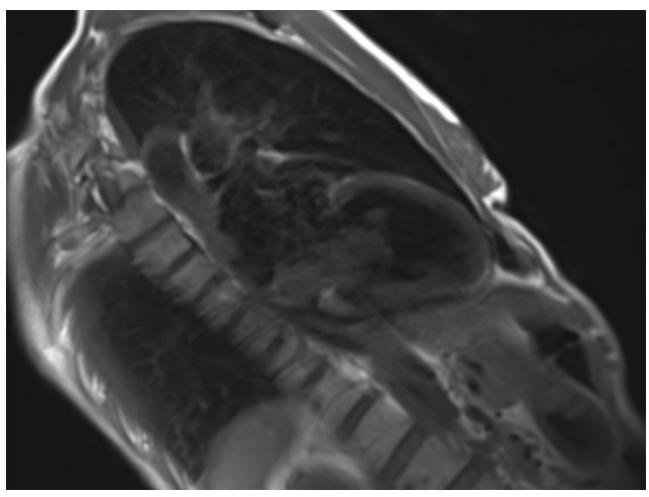


Figura 2. Secuencia TSE potenciada en T1 sin saturación grasa.

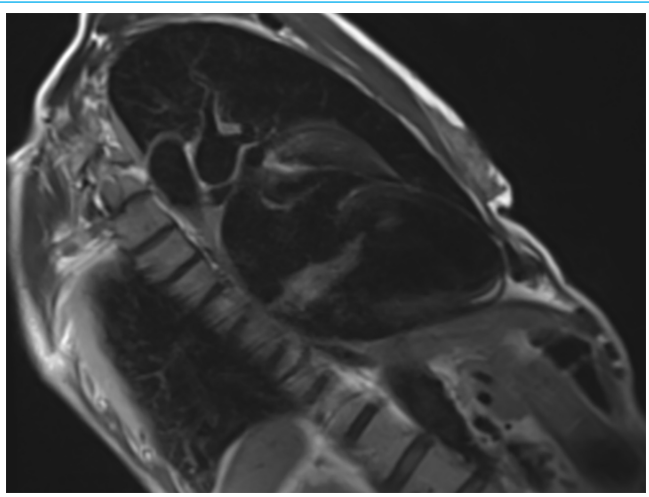


Figura 3. Secuencia TSE potenciada en T2 sin saturación grasa.

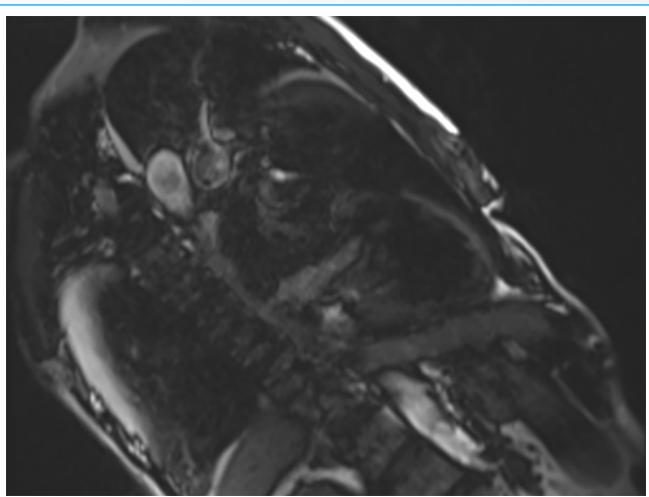


Figura 4. Secuencia STIR.

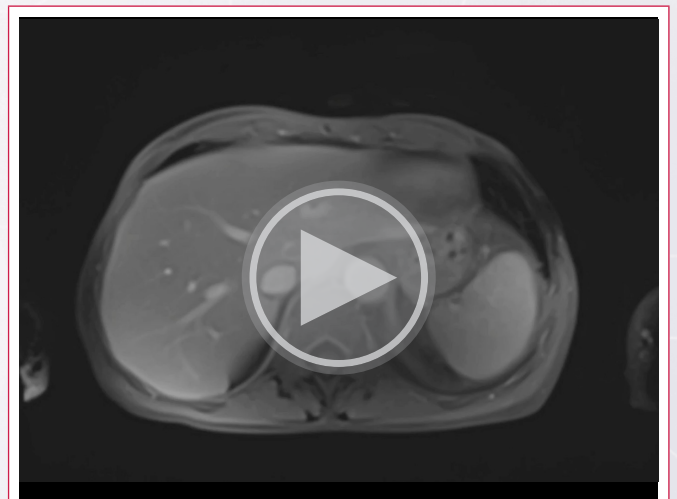
En el caso que estamos exponiendo podemos ir dando respuesta al segundo objetivo del estudio (caracterizar la masa). Con la información obtenida en las Figuras 2 a 4 podemos decir que la masa respecto al músculo cardíaco es isointensa en las secuencias potenciadas en T1, hiperintensa en las secuencias potenciadas en T2 e hipertensa en las secuencias STIR.

En el siguiente paso del protocolo vamos a ver si la masa está vascularizada o no, para eso realizamos una secuencia específica de perfusión con corrección de movimiento (MOCO) en el mismo plano que hemos estado utilizando hasta ahora (Video 4). En esta secuencia podemos ver que la masa tiene una vascularización heterogénea, con áreas amplias sin vascularización.



Video 4. Secuencia de perfusión. El círculo amarillo señala la masa a estudio.

Ya nos queda poco para terminar el protocolo de estudio, después de administrar contraste utilizaremos una secuencia anatómica axial que incluya todo el tórax. El objetivo es ver si la masa se circunscribe solo al corazón o tiene afectación extracardiaca. Para ello podemos utilizar secuencias tipo VIBE (Volumetric Interpolated Breath-hold Examination), se trata de secuencias rápidas y con una resolución espacial alta. En el caso que estamos estudiando utilizamos una secuencia VIBE (Video 5). Con esta secuencia podemos decir que no hay afectación extracardiaca y que existe derrame pleural bilateral de predominio izquierdo. Con todo lo que hemos descrito hasta ahora es todavía más evidente que la masa tiene un efecto hemodinámico en el llenado del ventrículo izquierdo.



Video 5. Secuencia VIBE. Las líneas amarillas señalan la presencia de derrame pleural.

Por último, utilizaremos las secuencias de realce tardío con tiempos de inversión altos poco tiempo después de administrar gadolinio o con tiempos de inversión específicos para intentar anular la señal T1 de la masa. Es decir, veremos el comportamiento de la masa y hay que tener en cuenta que el tiempo de inversión puede ser distinto al necesario para anular el miocárdico.

En nuestro caso se observa un realce tardío parcheado en la masa (Figura 5).

Todos los hallazgos descritos en nuestro protocolo sugieren la presencia de un mixoma auricular izquierdo de gran tamaño.

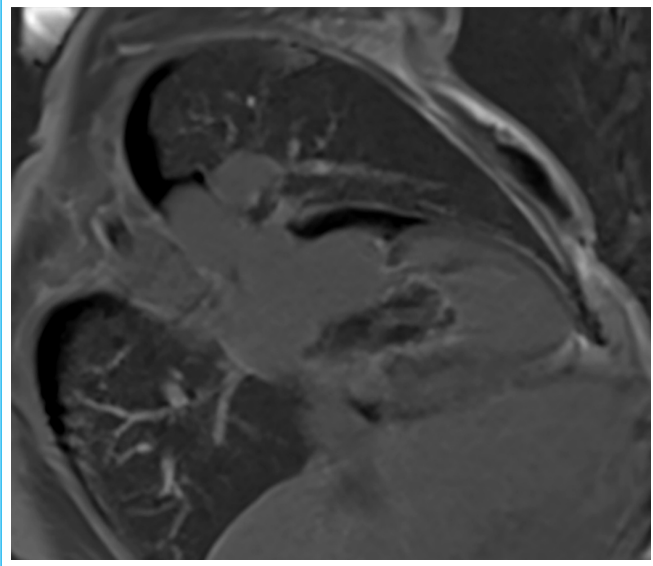


Figura 5. Realce tardío.

## Conclusión

La implementación de un protocolo de RMC para evaluar masas cardíacas permite una caracterización integral mediante la obtención de imágenes anatómicas, el análisis funcional y la evaluación tisular con secuencias específicas. Este enfoque facilita un diagnóstico preciso, orientando adecuadamente el manejo clínico y terapéutico del paciente.

## Ideas para recordar

- La RMC es la técnica no invasiva de referencia para el estudio de masas cardíacas.
- Es fundamental contar con un protocolo de estudio sistemático que nos permita establecer un diagnóstico de sospecha preciso.

## Fuente de financiación

Los autores declaran que no existió ningún tipo de financiamiento.

## Conflicto de interés

Los autores declaran que no tienen relaciones de interés comercial o personal dentro del marco de la investigación que condujo a la producción del artículo.

## Bibliografía

1. Azcárate Agüero PM, Garrido Uriarte M, Zaldua Irastorza O, *et al.* Protocolo básico de resonancia magnética cardíaca. Rev Ecocardiogr Pract Otras Tec Imag Card (RETIC) 2024; 7(2): 74-78. doi: <https://doi.org/10.37615/retic.v7n2a17>.
2. Kramer CM, Barkhausen J, Bucciarelli-Ducci C, *et al.* Standardized cardiovascular magnetic resonance imaging (CMR) protocols: 2020 update. J Cardiovasc Magn Reson 2020; 22(1):17. doi: <https://doi.org/10.1186/s12968-020-00607-1>.
3. Azcárate Agüero PM, Ruiz-Cantador J. Protocolo de estudio de resonancia magnética cardíaca para la evaluación del septo interauricular. Rev Ecocardiogr Pract Otras Tec Imag Card (RETIC) 2024; 7(3): 71-74. doi: <https://doi.org/10.37615/retic.v7n3a17>.
4. Abbas A, Garfath-Cox KA, Brown IW, *et al.* Cardiac MR assessment of cardiac myxomas. Br J Radiol 2015; 88(1045):20140599. doi: <https://doi.org/10.1259/bjr.20140599>.