

Estenosis de la válvula mitral. Más allá del tiempo de hemipresión

Jessica Mirella Mercedes
Carlos Enrique Franco-Cruz 

Correspondencia

Carlos Enrique Franco-Cruz
carlosenriquefranco@gmail.com

¹Servicio de Cardiología. Hospital Nacional Rosales. San Salvador.

²Servicio de Medicina Interna. Hospital Nacional El Salvador. San Salvador.

Recibido: 28/12/2023

Aceptado: 01/05/2024

Publicado: 31/08/2024

Citar como: Mercedes JM, Franco-Cruz CE. Estenosis de la válvula mitral. Más allá del tiempo de hemipresión. Rev Ecocardiogr Pract Otras Tec Imagen Card (RETIC). 2024 Ago; 7(2): 71-73. doi: <https://doi.org/10.37615/retic.v7n2a16>.

Cite this as: Mercedes JM, Franco-Cruz CE. Mitral valve stenosis. Beyond pressure half time. Rev Ecocardiogr Pract Otras Tec Imagen Card (RETIC). 2024 Ago; 7(2): 71-73. doi: <https://doi.org/10.37615/retic.v7n2a16>.

Palabras clave

- ▷ Estenosis mitral.
- ▷ Doppler.
- ▷ Tiempo de hemipresión.
- ▷ Método de continuidad.

Keywords

- ▷ Mitral stenosis.
- ▷ Doppler
- ▷ Pressure half time.
- ▷ Continuity method.

RESUMEN

La estenosis de la válvula mitral se caracteriza por una obstrucción del flujo sanguíneo entre la aurícula izquierda y el ventrículo izquierdo, que condiciona un incremento desproporcionado de las presiones de llenado de la primera, con un incremento del riesgo de falla cardíaca, de fibrilación atrial y de embolismo sistémico. Dependiendo de su etiología, del ritmo de base y de las condiciones de carga, existen diferentes técnicas de medición, algunas más apropiadas según el caso. Presentamos un breve repaso de su adecuada evaluación.

ABSTRACT

Mitral valve stenosis is characterized by an obstruction to blood flow between the left atrium and the left ventricle, causing a disproportionate increase in the filling pressures of the former, with an increased risk of heart failure, atrial fibrillation and systemic embolism. Depending on its etiology, the base rhythm and the loading conditions, there are different measurement techniques, some being more appropriate for each specific case. We present a brief review of its proper evaluation.

Introducción

La estenosis de la válvula mitral (EVM) es una enfermedad caracterizada por el estrechamiento de dicha válvula, que limita el flujo sanguíneo normal desde la aurícula izquierda al ventrículo izquierdo.

La EVM tiene dos grandes presentaciones en la edad adulta: la estenosis mitral reumática y la estenosis mitral calcificada o degenerativa. En la **Tabla 1** se recogen los puntos de corte para clasificar la gravedad de la esta enfermedad⁽¹⁾.

	Leve	Moderada	Severa
Área valvular efectiva (cm ²)	> 2,5	2,5-1,6	≤ 1,5 cm ²
Tiempo de hemipresión (ms)	< 100	100-149	≥ 150
Gradiente medio (mmHg)	< 5 mmHg	5-9 mmHg	≥ 10 mmHg
Presión sistólica pulmonar (mmHg)	< 30 mmHg	30-49 mmHg	≥ 50 mmHg

Tabla 1. Clasificación de la severidad de la estenosis mitral. Modificado de Pandian *et al.*⁽¹⁾.

En cuanto a la evaluación de la EVM reumática, los hallazgos más relevantes son los siguientes (**Figura 1**)⁽²⁾:

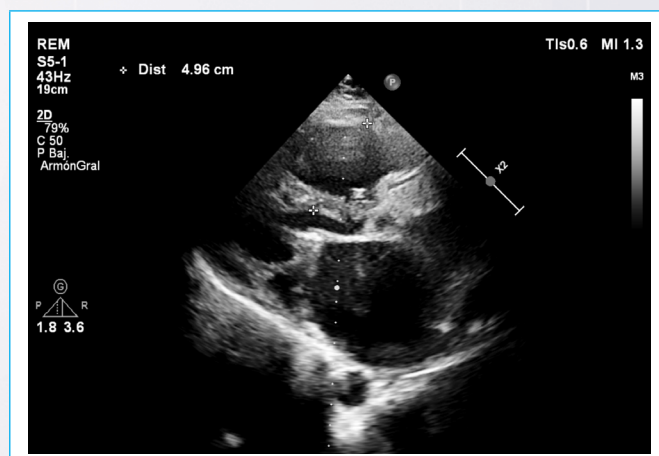


Figura 1. Estenosis mitral reumática. Véase la válvula mitral engrosada, con apertura «en domo» y engrosamiento de las cuerdas tendinosas.

1. Fusión de las comisuras de la válvula mitral, lo que condiciona una apertura valvular «en cúpula» en el eje paraesternal largo, particularmente de la valva anterior (con morfología en «palo de golf»). En el eje para-esternal corto la restricción de la apertura mitral se muestra como una morfología en «boca de pescado».
2. Engrosamiento de las valvas, partiendo desde sus bordes libres, pudiendo presentar grados variables de calcificación.
3. Engrosamiento de las cuerdas tendinosas, pudiendo estar acortadas y fusionadas, y engrosamiento del aparato subvalvular mitral.

Debido a la pobre complacencia de la válvula mitral en la enfermedad reumática, con una ventricular normal, los métodos de medición del área valvular más apropiados son los siguientes^(1,2):

El tiempo de hemipresión y la fórmula de Hatle (Figura 2), con el que se calcula el área valvular de la siguiente manera: $220/\text{tiempo de hemipresión}$. La planimetría del orificio valvular mitral (en 2 o 3 dimensiones) (Figura 3), con cuidado de establecer apropiadamente la porción más estrecha del orificio valvular, ya que, al fusionarse sus comisuras, desarrolla una anatomía en forma de embudo (Figura 4).

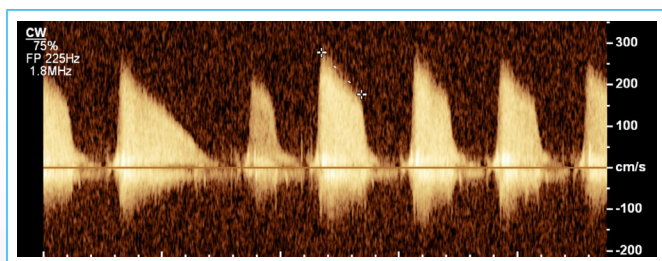


Figura 2. Medición del tiempo de hemipresión en un paciente con fibrilación auricular. En este caso se mide un valor de 272 milisegundos, que corresponde a un área valvular de 0,8 cm² según la fórmula de Hatle.

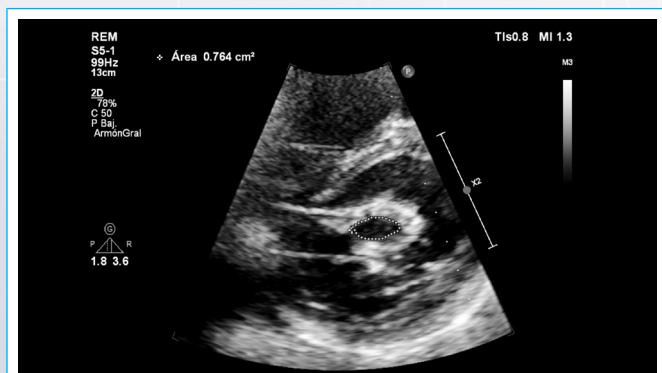


Figura 3. Planimetría en 2 dimensiones del área valvular mitral en un paciente con una estenosis mitral reumática. Véase que la fusión de las comisuras genera un orificio de bordes bien definidos, con apertura en «boca de pescado».

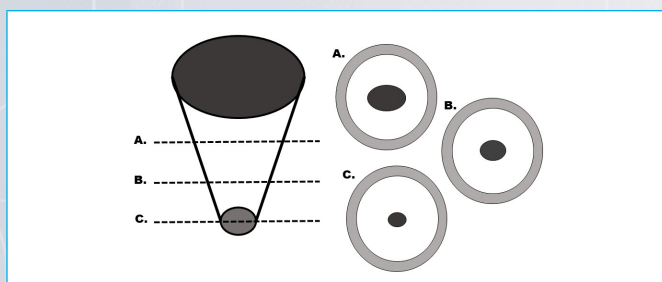


Figura 4. La válvula mitral fusionada presenta un orificio valvular similar a un embudo, por lo que una mala alineación puede dar lugar a una sobrestimación del área valvular. Este problema puede evitarse al realizar un corte por planos en la ecocardiografía tridimensional.

En la EVM degenerativa, la calcificación parte desde el anillo y restringe el movimiento del cuerpo de la válvula, respetando su borde libre. Por ello, no existe una concordancia entre el área valvular, los gradientes transvalvulares y el tiempo de hemipresión⁽³⁾. Por este motivo, el método de medición más apropiado es el de continuidad.

- Método de continuidad (Figura 5) que se calcula mediante la fórmula: $\text{integral tiempo-velocidad (ITV) del tracto de salida del VI (TSVI)} \times (\text{diámetro del TSVI}/2)^2 \times 3,14 / \text{ITV a través de la válvula mitral}$.
- Como pueden existir errores de medición del diámetro del TSVI, también se puede utilizar un índice adimensional, de la siguiente manera: $\text{ITV del TSVI} / \text{ITV de la válvula mitral}$

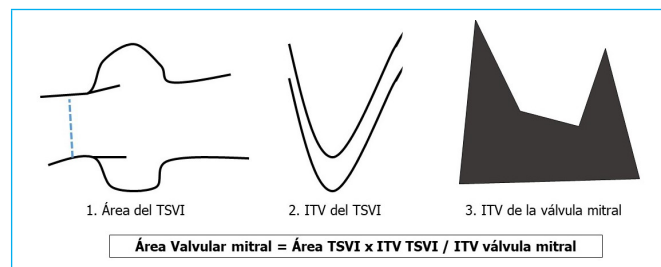


Figura 5. Representación esquemática de los pasos para la medición del área valvular por el método de continuidad.

ITV: integral tiempo-velocidad; TSVI: tracto de salida del ventrículo izquierdo.

Un valor entre 0,35 y 0,5 es compatible con un área valvular de 1,5 cm², y los valores inferiores a 0,35 se relacionan con áreas valvulares menores a 1 cm²⁽³⁾.

También hay que tener en cuenta que:

- La frecuencia cardíaca altera significativamente los gradientes transvalvulares. Las frecuencias altas aumentan los gradientes, mientras que las frecuencias bajas los reducen.
- Los ritmos irregulares (por ejemplo, en fibrilación auricular) requieren el promedio de al menos 5 latidos para una adecuada medición.
- La enfermedad multivalvular, principalmente con compromiso de la válvula aórtica, puede alterar significativamente los resultados de la evaluación hemodinámica.

Ideas para recordar

- La mejor estrategia para valorar la gravedad de la estenosis mitral depende de la etiología de la valvulopatía.
- Los métodos recomendados para la evaluación de la estenosis mitral reumática son el tiempo de hemipresión y la planimetría en 2 y 3 dimensiones.
- El método recomendado para la evaluación de la estenosis mitral calcificada es el método de continuidad.
- Las frecuencias cardíacas rápidas o lentas así como la enfermedad multivalvular pueden alterar significativamente los resultados.

Fuente de financiación

Los autores declaran que no existió ningún tipo de financiamiento.

Conflicto de interés

Los autores declaran que no tienen relaciones de interés comercial o personal dentro del marco de la investigación que condujo a la producción del artículo.

Bibliografía

1. Pandian NG, Kim JK, Arias-Godínez JA, et al. Recommendations for the Use of Echocardiography in the Evaluation of Rheumatic Heart Disease: A Report from the American Society of Echocardiography. *J Am Soc Echocardiogr.* 2023 Jan;36(1):3-28. doi: <https://doi.org/10.1016/j.echo.2022.10.009>
2. Monteagudo Ruiz JM, Zamorano Gómez JL. The Role of 2D and 3D Echo in Mitral Stenosis. *J Cardiovasc Dev Dis.* 2021 Dec 3;8(12):171. doi: <https://doi.org/10.3390/jcdd8120171>
3. Silbiger JJ. Mitral Annular Calcification and Calcific Mitral Stenosis: Role of Echocardiography in Hemodynamic Assessment and Management. *J Am Soc Echocardiogr.* 2021 Sep;34(9):923-931. doi: <https://doi.org/10.1016/j.echo.2021.04.007>