

## No todo lo que brilla es oro

Carolina Cabrera<sup>1</sup>  
Iván Iglesias<sup>2</sup> 

### Correspondencia

Carolina Cabrera  
maria.cabrera@uv.cl

<sup>1</sup>Universidad de Valparaíso. Santiago de Chile, Chile

<sup>2</sup>Departamento de Anestesia. Escuela de Medicina Schulich. Western University Hospital, Ontario, Canadá.

Recibido: 15/11/2023

Aceptado: 18/02/2024

Publicado: 30/04/2024

**Citar como:** Cabrera C, Iglesias I. No todo lo que brilla es oro. Rev Ecocardiogr Pract Otras Tec Imag Card (RETIC). 2024 Abr; 7(1): 54-55. doi: <https://doi.org/10.37615/retic.v7n1a14>.

**Cite this as:** Cabrera C, Iglesias I. *Not all that glitters is gold*. Rev Ecocardiogr Pract Otras Tec Imag Card (RETIC). 2024 Apr; 7(1): 54-55. doi: <https://doi.org/10.37615/retic.v7n1a14>.

### Palabras clave

▷ Ecocardiografía transesofágica intraoperatoria.

### Keywords

▷ Intraoperative transesophageal echocardiography.

### RESUMEN

Se presenta el caso clínico de un paciente de 75 años, derivado de otro centro, para ser sometido a una revascularización miocárdica. En la ecocardiografía transesofágica intraoperatoria se detectó una imagen en la aurícula derecha, redondeada. El primer diagnóstico se planteó como un tumor de la aurícula derecha. Se realizó una auriculotomía derecha para intentar reseca el posible tumor antes de entrar en circulación extracorpórea. Para sorpresa de todos, lo que estaba dentro de la aurícula derecha y muy enrollada era la guía metálica utilizada en el hospital desde donde fue derivado este paciente.

### ABSTRACT

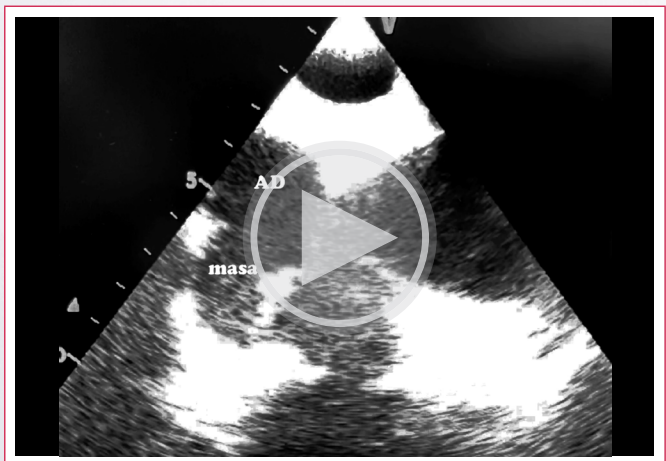
We present the clinical case of a 75-year-old patient referred from another hospital to undergo myocardial revascularisation. Intraoperative transesophageal echocardiography revealed a rounded image in the right atrium, the first diagnosis of which was an atrial tumour. On entering extracorporeal circulation, a right atriotomy was performed to try to respect the possible tumour and, to everyone's surprise, what was inside the rolled-up right atrium was the guidewire used in the hospital from which this patient was referred.

Varón de 75 años trasladado de urgencia desde otro centro, donde había ingresado 72 horas antes por angor y en shock cardiogénico. En ese hospital se le había estabilizado con aspirina, nitroglicerina y norepinefrina endovenosa y se le había intervenido con una línea arterial y un catéter venoso central.

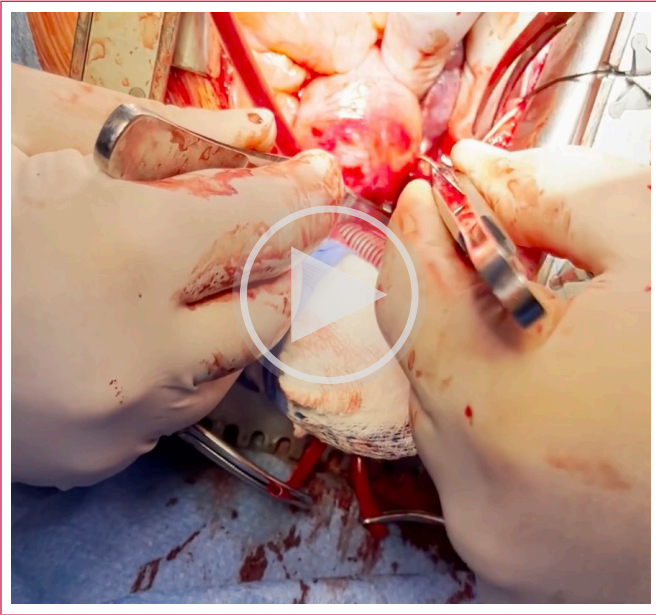
Una vez estabilizado se le realizó una coronariografía que mostró una enfermedad severa de tres vasos, por lo que se le trasladó a nuestro centro para una cirugía de revascularización miocárdica.

En la ecocardiografía transesofágica intraoperatoria (ETE) se evidenció una imagen redondeada en todas las vistas (**Vídeo 1**). Se evaluó en conjunto con el cirujano y se sospechó un tumor de la aurícula derecha. Por ello, se decidió realizar una auriculotomía derecha.

Ante la sorpresa de todos (**Vídeo 2**), lo que se descubrió fue que lo que tenía el paciente era la guía metálica del catéter venoso central que, probablemente, ante la urgencia, se les había quedado en la aurícula derecha (AD) en la intervención del otro centro.



**Vídeo 1.** Imagen en eje corto de la válvula aórtica donde se observa la formación redondeada compatible con un trombo o un tumor.



**Vídeo 2.** Imagen de la cirugía donde se extrae la guía de Seldinger por medio de una auriculotomía derecha

## Discusión

En este caso se demostró una vez más la utilidad de la ETE intraoperatoria que permitió no solo un cambio en el plan quirúrgico, ya que, al momento de canular el sistema venoso, se decidió no realizarlo por la vena cava sino a través de la auriculotomía derecha para, eventualmente, resear el tumor. Justo entonces, se pudo realizar el diagnóstico de la causa, que resultó ser un cuerpo extraño en la AD, y se extrajo sin dificultad alguna.

Sin lugar a duda y avalado por la literatura, se ha demostrado la gran utilidad de la ETE intraoperatoria. Después de varias décadas desde su incorporación como técnica de monitorización intraoperatoria en el quirófano de cirugía cardíaca, se están publicando artículos donde se logra demostrar cambios en el pronóstico y en la morbimortalidad de los pacientes que son operados con ETE.

En un estudio de cohorte retrospectivo con más de un millón de pacientes, Metkus *et al.*<sup>(1)</sup> demostraron que aquellos enfermos en los que se utilizó la ETE la mortalidad fue inferior, sobre todo en los pacientes de riesgo alto.

También se ha demostrado que el uso de la ETE es decisivo en el pronóstico de las cirugías valvulares y de la aorta proximal, como demostraron McKay *et al.*<sup>(2)</sup> en un estudio con más de 800.000 pacientes con una mortalidad posoperatoria significativamente inferior que las de los evaluados con ETE.

## Ideas para recordar

- La monitorización con ETE intraoperatoria es obligatoria en la cirugía cardíaca, ya que permite, además de monitorizar la cirugía, realizar nuevos diagnósticos.
- El uso de la ETE ha demostrado disminuir la mortalidad de los pacientes de riesgo alto sometidos a una cirugía cardíaca.

## Fuente de financiación

Los autores declaran que no existió ningún tipo de financiamiento.

## Conflicto de interés

Los autores declaran que no tienen relaciones de interés comercial o personal dentro del marco de la investigación que condujo a la producción del artículo.

## Bibliografía

1. Metkus T, Thibault D, Grant M, *et al.* Transesophageal echocardiography in patients undergoing coronary artery bypass graft surgery. *J Am Coll Cardiol* 2021;78:112-22. doi: <https://doi.org/10.1016/j.jacc.2021.04.064>
2. MacKay E, Zhang B, Agoustides J, *et al.* Association of intraoperative transesophageal echocardiography and clinical outcomes after open cardiac valve or proximal aortic surgery. *JAMA Network Open*. 2022;5(2):e2147820. doi: <https://doi.org/10.1001/jamanetworkopen.2021.47820>