




Ecocardiograma transtorácico en la valoración de la pericarditis constrictiva

Pedro María Azcárate Agüero¹ 
José Juan Gómez de Diego² 
María Garrido Uriarte³
Olatz Zaldúa Irastorza³ 

Correspondencia

Pedro María Azcárate Agüero
consulta@doctorazcarate.com

¹Servicio de Cardiología. Clínica TDN, Navarra. España, Servicio de Cardiología. Resonancia Magnética, La Rioja. España.

²Departamento de Cardiología. Unidad de Imagen Cardíaca. Hospital Clínico San Carlos. Madrid. España

³Unidad de Imagen Cardíaca. Hospital Universitario de Álava (HUA), Álava. España.

Recibido: 28/07/2023

Aceptado: 15/08/2023

Publicado: 30/08/2023

Citar como: Azcárate Agüero PM, Gómez de Diego JJ, Garrido Uriarte M, Zaldúa Irastorza O. Ecocardiograma transtorácico en la valoración de la pericarditis constrictiva. Rev Ecocardiogr Pract Otras Tec Imag Card (RETIC). 2023 Ago; 6 (2): 71-73. doi: <https://doi.org/10.37615/retic.v6n2a17>.

Cite this as: Azcárate Agüero PM, Gómez de Diego JJ, Garrido Uriarte M, Zaldúa Irastorza O. *Transthoracic echocardiography for constrictive pericarditis evaluation*. Rev Ecocardiogr Pract Otras Tec Imag Card (RETIC). 2023 Aug; 6 (2): 71-73. doi: <https://doi.org/10.37615/retic.v6n2a17>.

Palabras clave

- ▷ Pericardio.
- ▷ Pericarditis constrictiva.
- ▷ Velocidades Doppler.

Keywords

- ▷ Pericardium.
- ▷ Constrictive pericarditis.
- ▷ Doppler velocities.

RESUMEN

La ecocardiografía desempeña un papel crucial en la evaluación de la pericarditis constrictiva. En esta trukipedia revisamos los hallazgos ecocardiográficos más característicos: rebote proto-diastólico del septo diastólico, la variación respiratoria del flujo diastólico mitral, las velocidades tisulares del anillo mitral, y las velocidades Doppler del flujo venoso suprahepático.

ABSTRACT

Echocardiography plays a crucial role in the evaluation of constrictive pericarditis. In this trukipedia we review the most characteristic echocardiographic findings: septal bounce, respiratory variation of mitral diastolic flow, mitral annulus tissue velocities, and supra-hepatic venous flow Doppler velocities.

Presentación

Habitualmente se suele hablar de pericardio visceral para referirse a la lámina visceral del pericardio seroso en contacto con el corazón, y pericardio parietal para referirse a la lámina parietal del pericardio seroso junto con el pericardio fibroso.

La pericarditis constrictiva, es un cuadro poco frecuente, pero muy importante de diagnosticar. Frecuentemente es una complicación de la pericarditis (10-30% de los casos), donde la inflamación (proliferación celular y edema) se mantiene en el tiempo y produce que el pericárdico pierda su elasticidad, debido a un proceso de fibrosis, engrosamiento y en ocasiones calcificación del pericardio. En la pericarditis constrictiva crónica, no existe inflamación pericárdica y el derrame pericárdico está ausente o es mínimo como resultado de la evolución de inflamación del pericardio.

En esta entidad el pericardio pierde su capacidad "elástica", y se produce una compresión cardíaca por fusión y calcificación de las hojas pericárdicas que impiden el llenado ventricular diastólico con aumento de las presiones venosas sistémica y pulmonar y disminución del gasto cardíaco.

Evaluación mediante ecocardiografía

La ecocardiografía tiene un papel crucial en el diagnóstico de la pericarditis constrictiva. Aunque el diagnóstico de esta entidad por imagen es en ocasiones difícil y puede requerir una aproximación multimodal.

A continuación, se indican algunos hallazgos ecocardiográficos clave que pueden observarse en la evaluación de la pericarditis constrictiva (**Tabla 1**):

- Rebote septal:** El pericardio engrosado y rígido, restringe el movimiento cardíaco, dando lugar a un rebote septal característico, en el que el tabique interventricular se mueve paradójicamente (en sentido contrario al normal) durante el ciclo cardíaco, al inicio de la diástole (rebote proto-diastólico). En concreto las presiones intracardiacas aumentan significativamente durante la diástole temprana, haciendo que el tabique se desplace brusca-mente (cuando el corazón se está llenando de sangre). El rebote septal se aprecia mejor mediante modo M: (**figura 1** y **video 1**).
- Variación respiratoria del flujo Doppler:** La ecocardiografía también puede demostrar cambios en las velocidades del flujo sanguíneo a través de válvulas específicas (como las válvulas mitral y tricúspide) durante el ciclo respiratorio. Estos cambios se conocen como variación respiratoria y son más pronunciados en la pericarditis constrictiva.

Parámetros ecocardiográficos sugestivos de pericarditis constrictiva

Rebote septal.
Variación respiratorio de las velocidades Doppler (flujo mitral).
Velocidad de onda E'conservada (<i>annulus paradoxus</i>).
Cambios en el patrón del flujo suprahepático.
Plétora de la vena cava inferior.

Tabla 1.

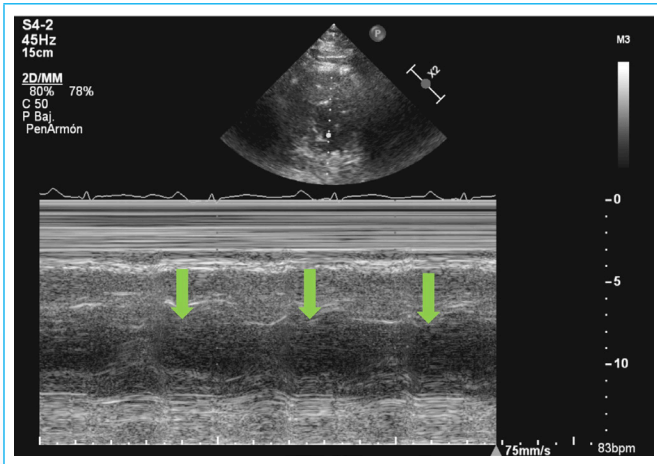
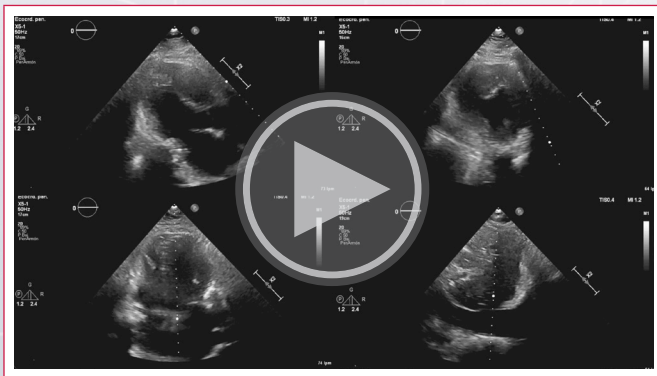


Figura 1. Eje corto, modo M. El tabique es la pared muscular que separa los dos ventrículos del corazón (ventrículo izquierdo y derecho). Durante el ciclo cardíaco normal, el tabique se desplaza ligeramente a medida que cambia la presión entre los dos ventrículos. Sin embargo, en la pericarditis constrictiva, el pericardio rígido impide el movimiento normal del corazón, haciendo que el tabique se desplace bruscamente durante la diástole temprana (cuando el corazón se está llenando de sangre). Este movimiento se conoce como "rebote septal" (flechas verdes).



Vídeo 1. Pericarditis constrictiva. Eje largo, eje corto, 4 cámaras y subxifóideo. Se observan hallazgos característicos: rebote protodiastólico del septo interventricular, calcificación pericárdica (sombra acústica posterior: estrella amarilla), dilatación auricular, y plétora de la vena cava inferior.

En concreto la variación respiratoria del flujo mitral mayor de un 25 % es uno de los signos clásicos que se observan en la ecocardiografía, en pacientes con pericarditis constrictiva (aumento de la interdependencia ventricular). Durante la inspiración (cuando el paciente inhala), el retorno venoso al corazón izquierdo disminuye. Esto provoca que el llenado del ventrículo izquierdo sea menor (flujo a través de la válvula mitral). Durante la espiración (cuando el paciente exhala), el llenado del ventrículo izquierdo aumenta (figura 2).

Además, dado que las presiones de llenado tienden a ser elevadas en la pericarditis constrictiva, la relación entre las velocidades de llenado transmitral

precoz (E) y tardía (A) suele ser pseudonormal o restrictiva y casi siempre superior a 0,8 (figura 2).

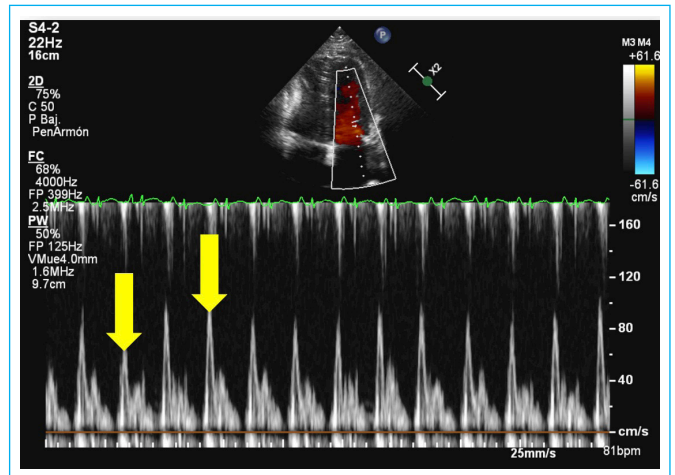


Figura 2. Doppler pulsado mitral. Las flechas amarillas señalan la variación marcada del flujo mitral durante la respiración. El patrón de llenado mitral es de características restrictivas (ver texto).

- c) **Velocidad tisular de onda e'conservada o elevada (*annulus paradoxus*):** Esto puede ocurrir porque el pericardio rígido impide que los ventrículos se relajen completamente durante la diástole. Como mecanismo compensatorio, el miocardio puede contraerse con más fuerza durante la sístole, lo que conduce a un aumento de las velocidades diastólicas tempranas (e'). Sin embargo, a pesar de la preservación de e', el llenado diastólico sigue siendo limitado debido a la constricción del pericardio. En otras palabras el miocardio y su velocidad de relajación longitudinal no suele estar afectado en la pericarditis constrictiva (figura 3).

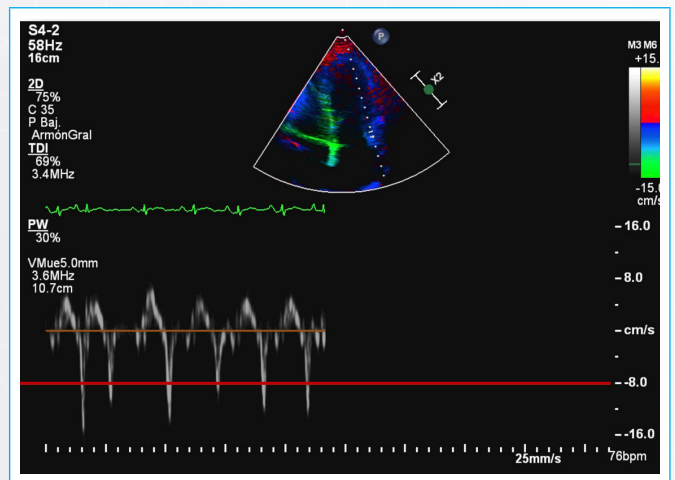


Figura 3. Onda e' tisular lateral. Velocidad tisular lateral conservada.

- d) **Variación respiratoria en el perfil Doppler de las venas suprahepáticas, inversión prominente del flujo diastólico en inspiración:** En el contexto de la pericarditis constrictiva, las "inversiones prominentes del flujo diastólico en espiración" se refieren a un hallazgo hemodinámico característico observado durante una ecocardiografía Doppler. Este hallazgo es consecuencia de la naturaleza restrictiva del pericardio, que afecta a la dinámica del flujo de las venas suprahepáticas. Durante la espiración, aumenta la presión en la cavidad torácica, lo que puede restringir aún más la capacidad de llenado del corazón. Esto provoca un reflujo o "inversión" de la sangre en las venas suprahepáticas.

Conclusiones

La evaluación ecocardiográfica desempeña un papel crucial en el diagnóstico y la evaluación de la pericarditis constrictiva. Los hallazgos en el ecocardiograma pueden proporcionar información valiosa sobre los cambios estructurales y funcionales del corazón asociados a esta enfermedad.

En la pericarditis constrictiva, la ecocardiografía suele revelar signos de disfunción diastólica. El rebote septal, o movimiento septal paradójico, se observa a menudo debido al gradiente de presión interventricular anormal durante el ciclo cardiaco.

Además, la presencia de calcificaciones pericárdicas cuando son importantes pueden visualizarse en la ecocardiografía (**video 1**), lo que apoya aún más el diagnóstico de pericarditis constrictiva.

Sin embargo, es importante señalar que la ecocardiografía no siempre proporciona criterios diagnósticos definitivos, y sus resultados deben interpretarse junto con la historia clínica, la exploración física y otras modalidades de diagnóstico por imagen, como la resonancia magnética cardíaca o la tomografía computarizada (TC).

En general, la ecocardiografía sigue siendo una herramienta valiosa y no invasiva en la evaluación de la pericarditis constrictiva, que ayuda a identificar anomalías cardíacas clave y a orientar las decisiones diagnósticas y de tratamiento de los pacientes con pericarditis constrictiva. Como en cualquier evaluación, un enfoque multidisciplinar en el que participen cardiólogos experimentados es crucial para un diagnóstico preciso y una atención óptima del paciente.

Ideas para recordar

- La pericarditis constrictiva, es un cuadro poco frecuente, pero muy importante de diagnosticar.

- En esta entidad el pericardio pierde su capacidad "elástica".
- La ecocardiografía desempeña un papel crucial en la evaluación de la pericarditis constrictiva.

Fuente de Financiación

Los autores declaran que no existió ningún tipo de financiamiento.

Conflicto de interés

Los autores declaran que no tienen relaciones de interés comercial o personal dentro del marco de la investigación que condujo a la producción del artículo.

Bibliografía

1. García Fernández MA, Gómez de Diego JJ, Nuñez Gil JJ, *et al*. Atlas de anatomía cardíaca. Correlación con las técnicas de imagen. Madrid. CTO editorial. 2012.
2. Cosyns B, Plein S, Nihoyanopoulos P, *et al*; on behalf of the European Association of Cardiovascular Imaging (EACVI) and European Society of Cardiology Working Group (ESC WG) on Myocardial and Pericardial diseases. European Association of Cardiovascular Imaging (EACVI) position paper: multimodality imaging in pericardial disease. *Eur Heart J Cardiovasc Imaging* 2014; 16:12–31. <https://doi.org/10.1093/ehjci/jeu128>
3. Welch TD, Ling LH, Espinosa RE, *et al*. Echocardiographic diagnosis of constrictive pericarditis: Mayo Clinic criteria. *Circ Cardiovasc Imaging* 2014; 7:526-34. <https://doi.org/10.1161/CIRCIMAGING.113.001613>