





# Fístula coronaria a vena vertical en adolescente con conexión anómala total mixta de venas pulmonares. Reporte de un caso

María Cecilia Martínez Morales<sup>1</sup>   
Kathia Rodríguez Flores<sup>1</sup>   
Marco Antonio Ruíz Ontiveros<sup>1</sup>   
Jair Antonio Ríos Muñoz<sup>2</sup>   
Arturo Mercado García<sup>1</sup>

## Correspondencia

María Cecilia Martínez Morales  
m.ceciliamtz.m@gmail.com

<sup>1</sup>Unidad Médica de Alta Especialidad, Hospital de Gineco-Pediatría N.º 48, Instituto Mexicano del Seguro Social (IMSS), León, Guanajuato. México.

<sup>2</sup>Unidad Médica de Alta Especialidad, IMSS T1, Centro Médico Nacional del Bajío, Instituto Mexicano del Seguro Social (IMSS), León, Guanajuato. México.

Recibido: 06/12/2023

Aceptado: 01/04/2024

Publicado: 31/08/2024

**Citar como:** Martínez Morales MC, Rodríguez Flores K, Ruíz Ontiveros MA, Ríos Muñoz JA, Mercado García A. Fístula coronaria a vena vertical en adolescente con conexión anómala total mixta de venas pulmonares. Rev Ecocardiogr Pract Otras Tec Imag Card (RETIC). 2024 Ago; 7(2): 37-42. doi: <https://doi.org/10.37615/retic.v7n2a9>.

**Cite this as:** Martínez Morales MC, Rodríguez Flores K, Ruíz Ontiveros MA, Ríos Muñoz JA, Mercado García A. Coronary artery fistula into vertical vein in adolescent with mixed type total anomalous pulmonary venous connection. A case report. Rev Ecocardiogr Pract Otras Tec Imag Card (RETIC). 2024 Aug; 7(2): 37-42. doi: <https://doi.org/10.37615/retic.v7n2a9>.

## Palabras clave

- ▷ Fístula coronaria.
- ▷ CATVP.
- ▷ Cardiopatía congénita.

## Keywords

- ▷ Coronary artery fistula.
- ▷ TAPVR.
- ▷ Congenital heart disease.

## RESUMEN

Las fístulas coronarias son una anomalía de origen predominantemente congénito; consisten en la conexión de una arteria coronaria a alguna cámara cardíaca o a los grandes vasos. Presentamos el caso de un paciente de 17 años con dolor torácico y disminución de la clase funcional. Se diagnosticó una conexión anómala total de las venas pulmonares, variedad mixta, con 3 venas drenando al seno coronario y 1, a una vena vertical. Además se detectó una fístula coronaria del territorio de la arteria descendente anterior drenando a la vena vertical. Se realizó sin complicaciones la redirección de las venas pulmonares al atrio izquierdo. En la actualidad presenta remisión de los síntomas y continúa en vigilancia.

## ABSTRACT

Coronary fistulas are an anomaly of predominantly congenital origin; they consist of the connection of a coronary artery to a cardiac chamber or to the great vessels. We present the case of a 17-year-old patient with chest pain and decreased functional class. A total anomalous connection of the pulmonary veins was diagnosed, mixed variety, with 3 veins draining to the coronary sinus and 1, to a vertical vein. In addition, a coronary fistula was detected in the territory of the anterior descending artery draining into the vertical vein. Redirection of the pulmonary veins to the left atrium was performed without complications. At present, the patient has remission of symptoms and continues to be monitored.

## Presentación del caso

La conexión anómala total de las venas pulmonares (CATVP) es una cardiopatía congénita cianógena de flujo pulmonar aumentado, en la cual las venas pulmonares desembocan en otro sitio independiente a la aurícula izquierda. Representa entre 1-1,5% de las cardiopatías congénitas. La variedad menos frecuente (2-5%) es el tipo IV (mixto), en el cual las venas pulmonares desembocan en sitios diferentes<sup>(1)</sup>.

La presentación clínica depende de varios factores:

- El subtipo (de acuerdo con la clasificación de Darling: supracardiaca, cardíaca, infracardiaca y mixta).
- La presencia o ausencia de obstrucción del drenaje pulmonar.

Por otra parte, las fístulas coronarias son una entidad anatómica poco frecuente.

Consisten en una conexión entre una arteria coronaria y las cámaras cardíacas (predominantemente a las cavidades derechas), o a los grandes vasos.

Pueden estar o no estar asociadas a alguna cardiopatía congénita, con más frecuencia a defectos septales (comunicación interauricular [CIA] y comunicación interventricular [CIV])<sup>(2)</sup>.

Presentamos el caso de un adolescente con conexión anómala total de las venas pulmonares, variedad mixta, con una fístula coronaria a la vena vertical.

Esta asociación infrecuente no se había reportado todavía en la literatura.

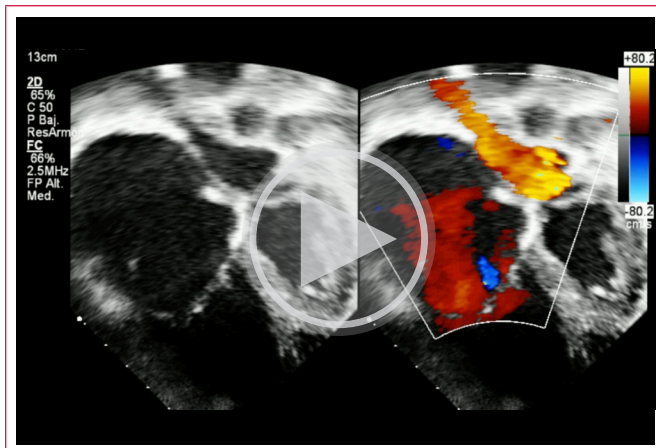
## Reporte de caso

Varón de 17 años con antecedentes de un hermano con CATVP finado en etapa neonatal y una intervención quirúrgica (apendicectomía) a los 4 años. Los síntomas que presenta son disnea, disminución de la clase funcional y dolor precordial al esfuerzo.

Clínicamente con desnutrición crónica agudizada, saturación de 85%, ingurgitación yugular, precordio hiperdinámico, con soplo sistólico grado V/VI en foco tricuspídeo, hepatomegalia, edema de miembros inferiores y acropaquias. En la radiografía de tórax se observa cardiomegalia, botón pulmonar prominente e hiperflujo pulmonar. El electrocardiograma muestra hipertrofia ventricular derecha (Figura 1).

En el ecocardiograma transtorácico se observa la imagen de la ballena (Video 1), patognomónica de la conexión anómala total de las venas pulmonares al seno coronario; en nuestro caso, la vena superior e inferior izquierdas, y la vena inferior derecha desembocan en este nivel. Se observa dilatación auricular derecha, hipertrofia ventricular derecha (Figura 1C) e insuficiencia tricuspídea moderada que estima presión sistólica de la arteria pulmonar (PSAP) de 68 mmHg (Figura 1D).

La CIA es no restrictiva con cortocircuito de derecha a izquierda. Se aprecia además una vena vertical, que se conecta a la vena innominada y, por último, desemboca en la vena cava superior (Video 2).



Video 1. Ecocardiograma vista de 4 cámaras. En una angulación más posterior, se observa una imagen patognomónica ("imagen de la ballena") que nos hace sospechar una conexión anómala al seno coronario.

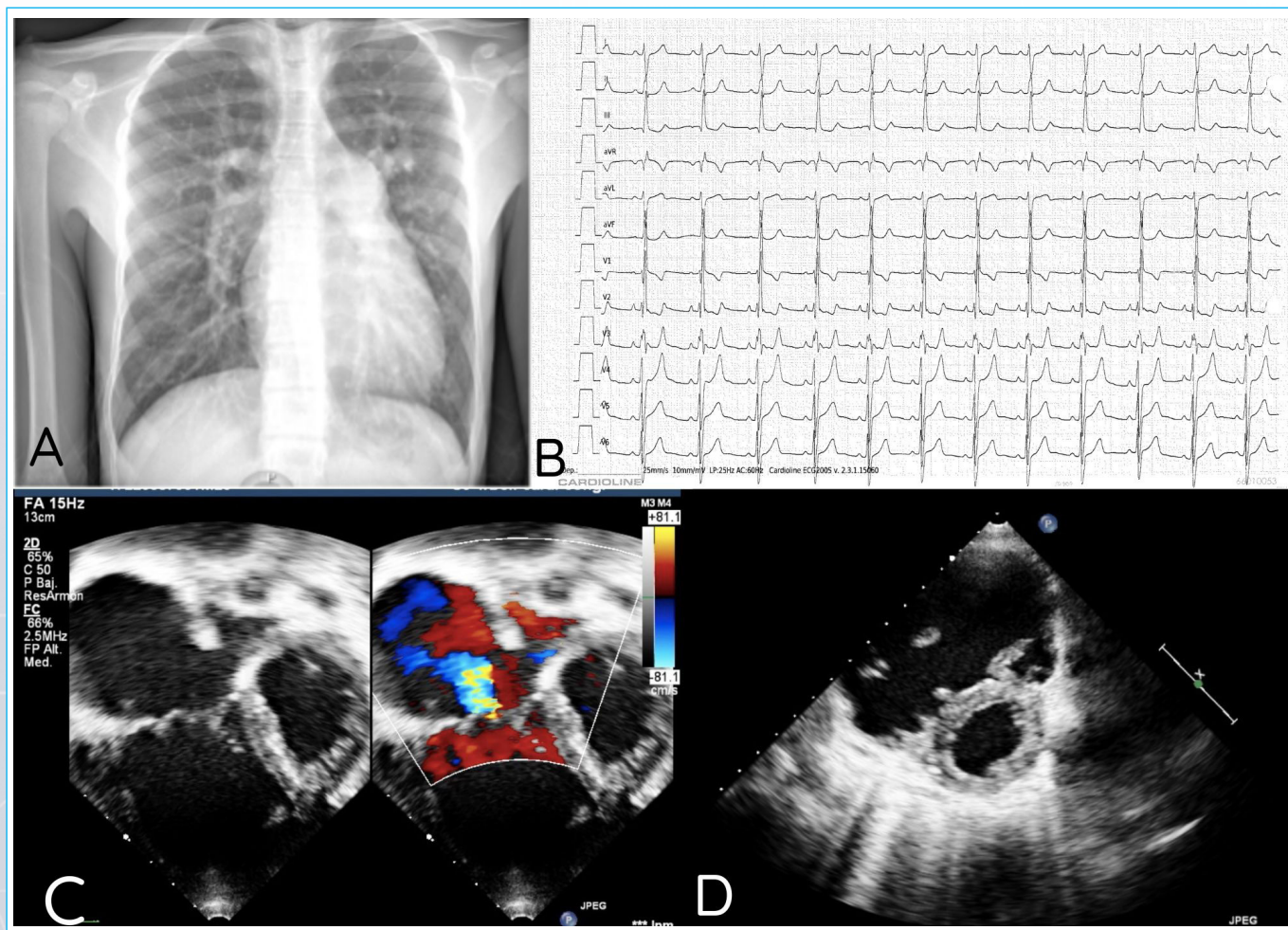
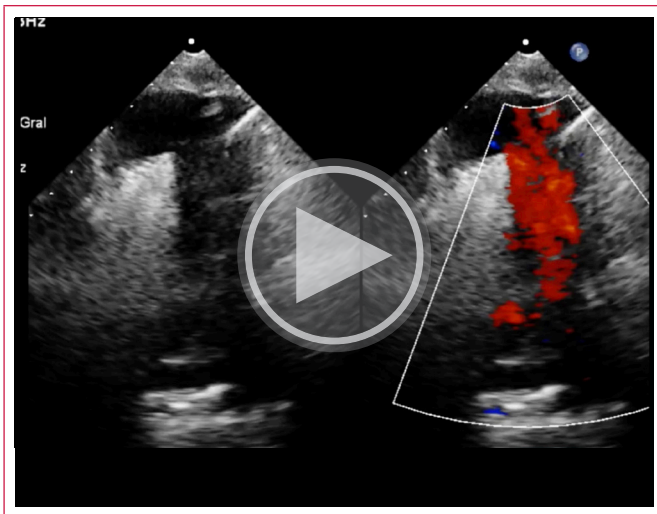
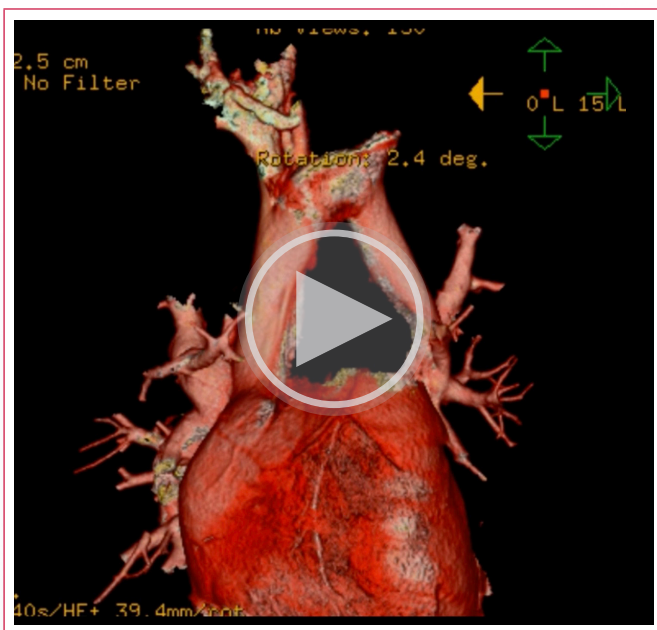


Figura 1. Estudios iniciales. **A)** Tele de tórax: flujo pulmonar aumentado, cardiomegalia a expensas de hipertrofia ventricular derecha, botón pulmonar aumentado. **B)** Electrocardiograma: eje QRS desviado a la derecha (135 grados). Hipertrofia ventricular derecha (ondas R altas en precordiales derechas [V1-V2], S profundas en precordiales izquierdas [V5-V6] y aumento en la duración del QRS), bloqueo incompleto de la rama derecha. **C)** Ecocardiograma transtorácico vista de 4 cámaras con angulación posterior donde se observa la dilatación tricuspídea con insuficiencia moderada, la dilatación auricular y ventricular derechas, y, al menos, 2 venas pulmonares drenando al seno coronario, que aparece dilatado. **D)** Ecocardiograma en eje corto, se observa el septum aplanado por sobrecarga derecha.



**Vídeo 2.** Ecocardiograma vista supraesternal: se observa flujo venoso ascendente que corresponde a la vena vertical dilatada, drenando a la vena innominada y con posterior descenso por la vena cava superior.

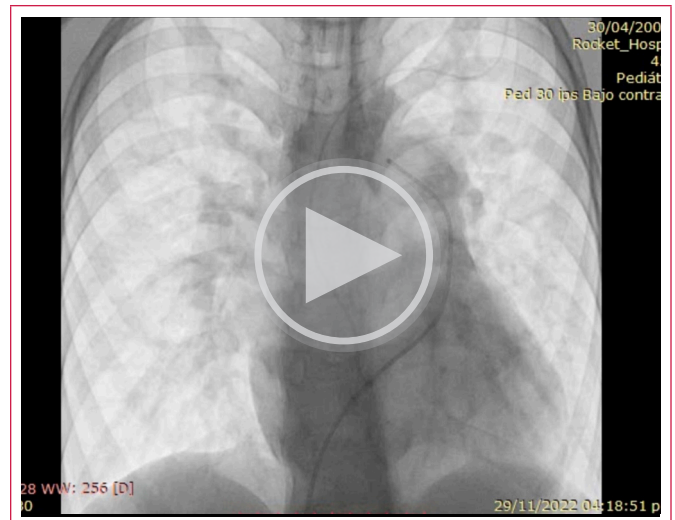
Se realiza una angiotomografía de corazón y grandes vasos para la precisión diagnóstica, corroborándose los hallazgos y detallándose que la vena pulmonar superior izquierda desemboca en la vena vertical (**Vídeo 3**).



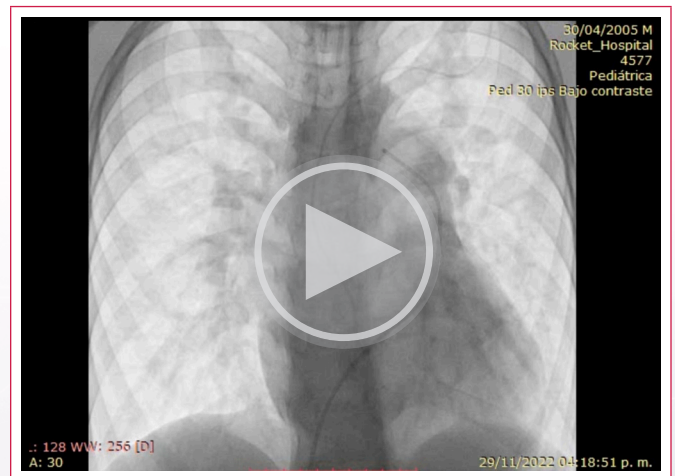
**Vídeo 3.** Angiotomografía de tórax: CATVP de tipo mixto, por venas pulmonares derechas superior e inferior así como por la inferior izquierda con drenaje cardíaco en el seno venoso coronario, que se muestra dilatado. Drenaje venoso de la vena pulmonar superior izquierda supracardiaco a la vena vertical

Se realizó un cateterismo diagnóstico para evaluar las resistencias vasculares pulmonares, ya que, por la edad del paciente y al ser una cardiopatía congénita de flujo pulmonar aumentado, además de los datos ecocardiográficos encontrados, se esperaba que cursara con hipertensión pulmonar.

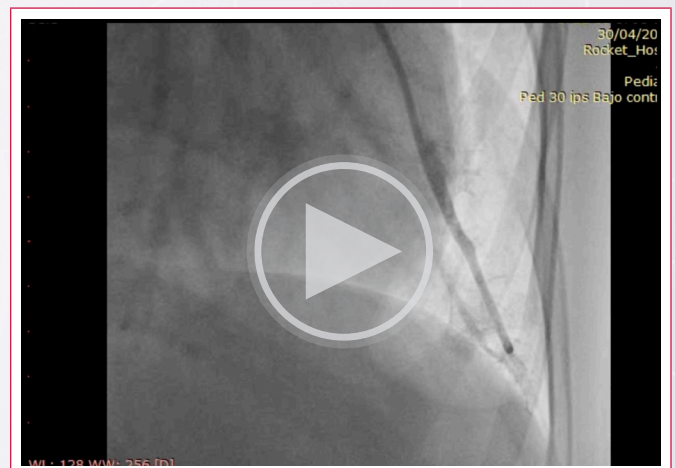
En el cateterismo no se encontraron signos de obstrucción del retorno venoso pulmonar (**Videos 4 y 5**). Se midió la presión media de la arteria pulmonar (PMAP) de 22 mmHg, con una relación de resistencias vasculares pulmonares entre las resistencias vasculares sistémicas (RVP/RVS) de 0,14 con  $\text{FiO}_2$  30% y un test de vasorreactividad positivo (**Vídeo 6**).



**Vídeo 4.** Angiografía arterial pulmonar izquierda: fase arterial sin obstrucciones, adecuada fase capilar y levofase con retornos anómalos

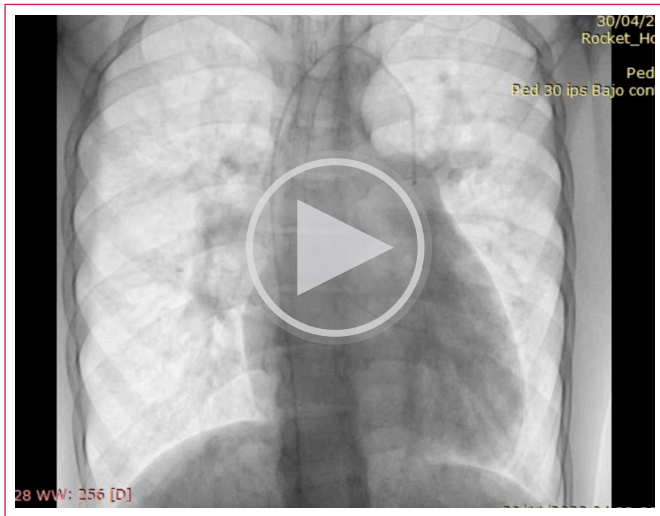


**Vídeo 5.** Angiografía arterial pulmonar izquierda: fase arterial sin obstrucciones, adecuada fase capilar y levofase con retornos anómalos.

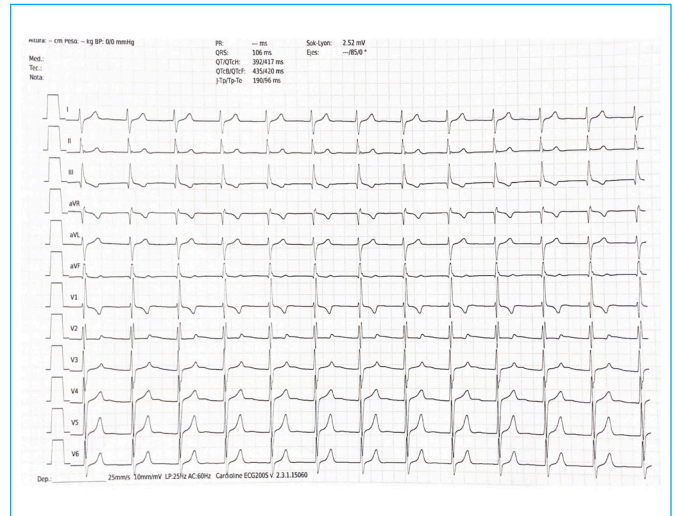


**Vídeo 6.** Arteriografía de cuña magnificada: se observa mancha homogénea, adecuada relación de vasos y lavado rápido.

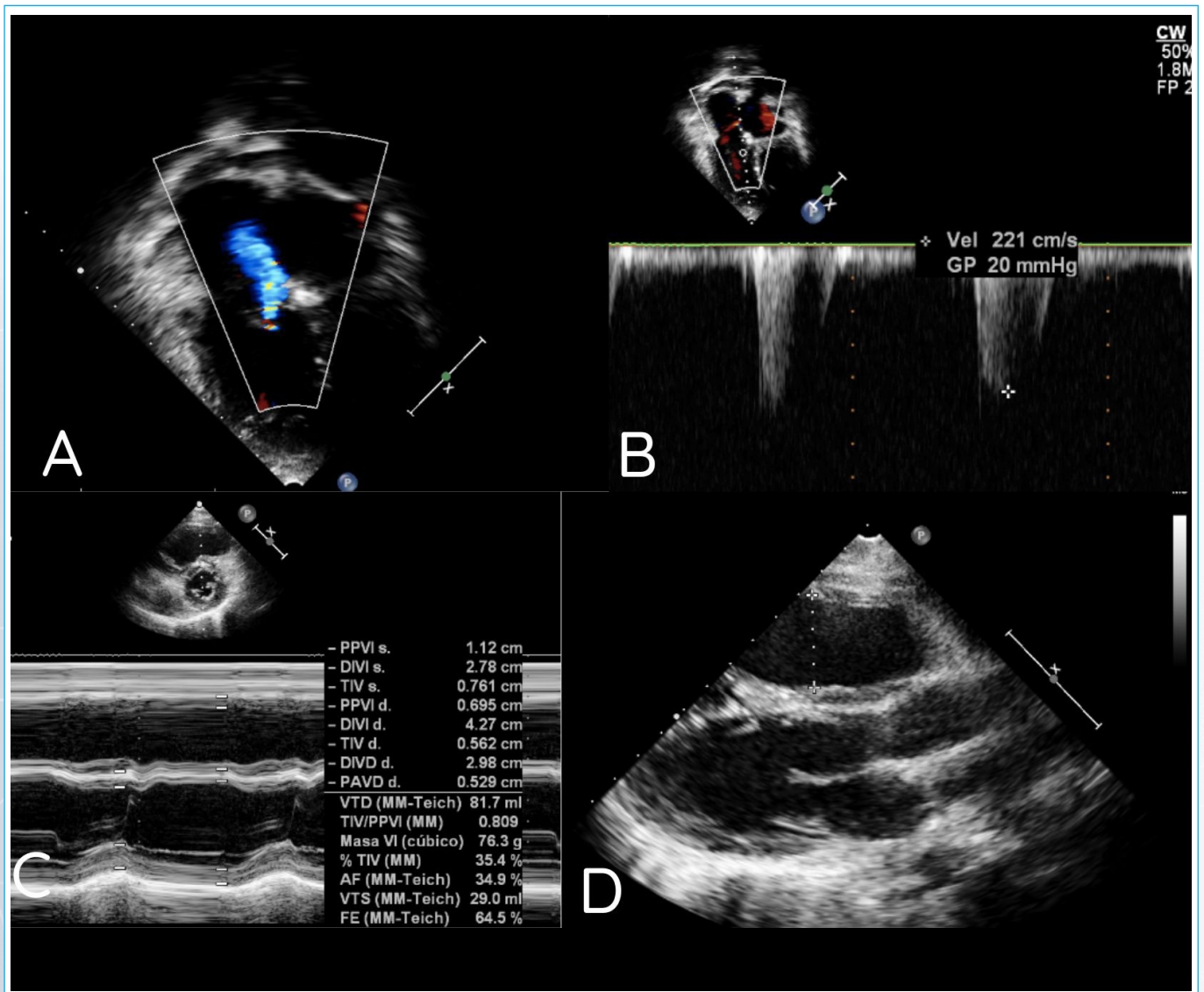
Durante el procedimiento se detectó como hallazgo una fístula coronaria emergiendo en paralelo al territorio de la descendente anterior (DA) y drenando en la unión de la vena pulmonar superior izquierda a la vena vertical, sin datos de hipoperfusión coronaria (**Vídeo 7**).



**Video 7.** Arteriografía: se observa vaso que emerge de la unión de la vena izquierda a la vena vertical y se dirige en paralelo al territorio de la descendente anterior.



**Figura 2.** Electrocardiograma de control a los 4 meses de la cirugía. Eje de QRS 90 grados.



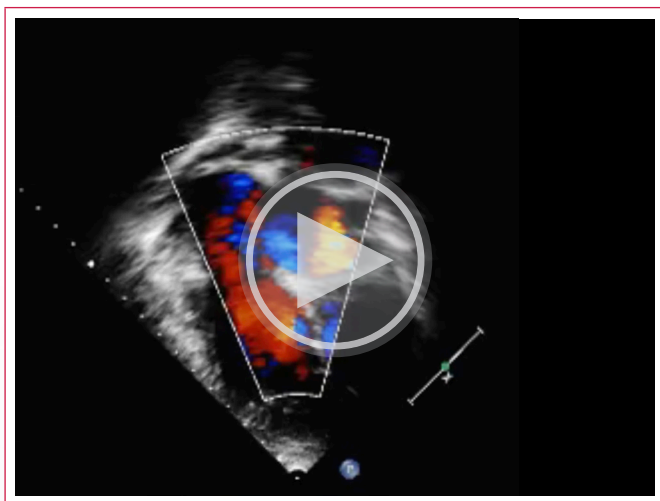
**Figura 3.** Ecocardiograma de control a los 4 meses de la cirugía. A) y B) insuficiencia tricúspida leve residual. C) y D) disminución de la hipertrofia ventricular derecha.

Ante estos hallazgos se planea corrección quirúrgica. Se realiza sección de la vena vertical y anastomosis a la aurícula izquierda, resección del techo del seno coronario y cierre del defecto interatrial con parche, la cual se realiza sin complicaciones. No se logró visualizar la fístula coronaria durante el procedimiento, por lo cual, al no documentarse datos de hipoperfusión coronaria, se decidió mantener en vigilancia.

Cursó con buena evolución posquirúrgica, extubación temprana y egreso al domicilio a los nueve días de la cirugía. En su evaluación de seguimiento, 4 meses después de la cirugía y antes de su referencia a Cardiología Clínica por su mayoría de edad, el paciente estaba con clase funcional I, asintomático, sin soplos, cianosis y sin tratamiento farmacológico y con recuperación ponderal significativa.

El electrocardiograma posquirúrgico mostraba normalización del eje de QRS y bloqueo de la rama derecha (Figura 2). En el ecocardiograma había disminución del tamaño de las cavidades derechas, se apreciaba insuficiencia tricúspide leve y PSAP estimada de 25 mmHg (Figura 3 y Video 8).

Actualmente se mantiene vigilancia de la mano con cardiología clínica.



**Video 8.** Ecocardiograma posquirúrgico con disminución de la dilatación de las cavidades derechas e insuficiencia tricúspide leve.

## Discusión

La conexión anómala total de las venas pulmonares se encuentra dentro de las cardiopatías, objetivo para detectar por medio del tamiz cardíaco neonatal, al tratarse de una cardiopatía congénita cianógena<sup>(3)</sup>. Si bien, el paciente es referido por sus padres como asintomático, la exploración física y el estado nutricional del paciente demuestran manifestaciones crónicas de la cardiopatía.

En nuestro país, a pesar de la implementación de estas herramientas diagnósticas, el diagnóstico de cardiopatías congénitas sigue siendo subóptimo, aún en pacientes con factores de riesgo para desarrollarlas. En este caso, el antecedente de CATVP en un hermano en edad perinatal finado fue clave. El retraso en el diagnóstico es un agravante en la manifestación de la cardiopatía, empeorando el pronóstico y la evolución de los pacientes.

Las manifestaciones clínicas de las CATVP dependen del tipo y subtipo, además de si presentan o no presentan obstrucción en el drenaje venoso pulmonar. En este caso la manifestación más evidente fue la desnutrición crónica. Sin embargo, los síntomas que llevaron al paciente a solicitar atención médica fue el dolor torácico relacionado con la actividad física de resistencia y la disnea (síntomas referidos en el caso de las fístulas coronarias aisladas), no así la cianosis y las acropaquías, a pesar de tener un antecedente de atención médica en segundo nivel a los 4 años por apendicitis aguda.

El diagnóstico se sospechó inicialmente por el ecocardiograma; sin embargo, tratándose de una CATVP mixta, y siendo siempre un reto para el ecocardiografista se confirmó con una angiotomografía de corazón y grandes vasos. No obstante, hasta el cateterismo diagnóstico no se detectó la fístula coronaria.

La clasificación de las fístulas coronarias las divide según su origen en proximales o distales, siendo las primeras más largas, y las segundas más pequeñas y tortuosas. De acuerdo con su origen pueden ser de la coronaria derecha (60%) o la coronaria izquierda; y, de acuerdo con su drenaje, las más frecuentes son las que desembocan en las cámaras derechas (80%). En función del tipo de cortocircuito se describen 3 tipos: de izquierda a derecha (arteria coronaria a las cámaras o los vasos derechos), de izquierda a izquierda (arteria coronaria al atrio izquierdo o la vena pulmonar) y de la arteria coronaria al ventrículo izquierdo<sup>(4)</sup>.

| Motivo de consulta                   | Cuadro clínico  | Ecocardiograma   | Angio- TC   | Cateterismo  | Cirugía   | Consulta de seguimiento   |
|--------------------------------------|---|--|---|--|---|---|
| Disnea al esfuerzo<br>Dolor torácico | Clase funcional II.<br>Desnutrición crónica agudizada.<br>Dolor torácico opresivo, ingurgitación yugular, precordio hiperdinámico, soplo sistólico grado V/VI, foco tricúspideo, hepatomegalia, edema en miembros inferiores.<br>Reak (CT 06. hipertuía pulmonar.<br>ECG*: hipertrofia ventricular derecha. | Conexión anómala de venas pulmonares mitonar<br>Vena superior derecha, vena pulmonar inferior derecha<br>vena pulmonar inferior izquierda a seno fistula coronario. Vena pulmonar superior derecha a vena vertical. Se estima una PSAP* de 68 mmHg | Conexión anómala de venas pulmonares Mixta. 3 a seno coronario y 1 (vena pulmonar superior derecha)<br>No se evidencia fístula coronaria. | Sin obstrucción del flujo venoso<br>Primp de 22 mmHg".<br>Hallazgo: fístula coronaria que emerge de la unión de la vena izquierda a vena vertical y se dirige al territorio de la DA". | Sección de vena vertical y funcional I, anastomosis hacia aurícula completa de izquierda. destechamiento coronario y cierre del defecto interatrial con parche.<br>No se localiza fístula | Paciente clase remisión completa de sintomatología<br>Recuperación ponderal.<br>PSAP 25 mmHg estimada por gradiente de IT |
| Día 0                                | Día 1   | Día 1  | Día 3   | Día 3  | Día 23  | Día 144   |

**Tabla 1.** Tabla de tiempo sobre la evolución y el manejo del paciente.

DA: descendente anterior; ECG: electrocardiograma; ICT: índice cardiotorácico; IT: insuficiencia tricúspide; mmHg: milímetros de mercurio; PAMP: presión media de la arteria pulmonar; PSAP: presión sistólica de la arteria pulmonar

Aunque los niños con fistulas coronarias suelen ser con más frecuencia asintomáticos (80%), en los adultos se reporta fatiga, disnea, palpitaciones, angina e insuficiencia cardíaca congestiva en el 60% de los casos<sup>(4,5)</sup>, secundario al robo del flujo coronario por el propio sistema venoso.

En este caso, si bien se esperaba sobrecarga izquierda por la fistula, la asociación con la conexión anómala venosa pulmonar alteró el patrón de sobrecargas.

Finalmente, no se corrigió la fistula coronaria por ser pequeña y por no detectarse signos de isquemia miocárdica quedando para evaluaciones futuras<sup>(4)</sup>.

## Conclusión

Las manifestaciones clínicas y la exploración física siguen siendo la principal herramienta para confirmar la sospecha diagnóstica en casos de cardiopatías congénitas, con signos y síntomas tan variados como polipnea, diaforesis, cianosis o síntomas que afectan a su crecimiento. Si bien la desnutrición crónica es un problema que se asocia constantemente a factores de vulnerabilidad social, es de vital importancia que se descarten otras causas.

Las fistulas coronarias suelen ser congénitas y asintomáticas por lo que su hallazgo es inusual. La mayoría se reportan entre la descendente anterior y la arteria pulmonar. El manejo médico está determinado por el tipo de cortocircuito que presenten, siendo el robo coronario la principal indicación de tratamiento invasivo. Lo particular de este caso es que la fistula coronaria se presenta de manera simultánea con una CATVP drenando a una vena vertical, y modificando la hemodinamia del cortocircuito.

Sobre esto no se han detectado casos publicados en la literatura, y es una asociación totalmente inusual.

El ecocardiograma sigue siendo la herramienta diagnóstica más eficaz para precisar diagnósticos complejos y asociaciones raras como la presentada en este caso, y muchas veces hay que complementarla con otras herramientas para lograr diagnósticos más precisos, y futuras intervenciones adecuadas.

## Ideas para recordar

- El médico de primer contacto sigue siendo una pieza fundamental para la detección oportuna de cardiopatías congénitas. El diagnóstico temprano permite dar un tratamiento a tiempo, mejorando su pronóstico.

- Para evaluar los drenajes supracardíacos y descartar que se trate de un subtipo mixto, que siempre representa un reto, es importante la evaluación de las vistas supraesternales en la valoración ecocardiográfica del paciente son sospecha de CATVP, aunque contemos con una imagen patognomónica sugerente de un diagnóstico.
- La asociación entre cardiopatías congénitas y fistulas coronarias es aún más desconocida, con pocos reportes en la literatura, siendo este caso una rara asociación.

## Fuente de financiación

Los autores declaran que no existió ningún tipo de financiamiento.

## Conflicto de interés

Los autores declaran que no tienen relaciones de interés comercial o personal dentro del marco de la investigación que condujo a la producción del artículo.

## Bibliografía

1. Rocamora Salort S, Ruiz González E, Cano Sánchez A, Fernández Tudela B. Total anomalous pulmonary venous return with mixed drainage and double connection: a rare case report not previously described. *Eur Heart J Case Rep* [Internet]. 2022;6(11). Disponible en: <http://dx.doi.org/10.1093/ehjcr/ytac415>
2. Cobo DL, Batigalia F, Croti UA, Sciarra AMP, Foss MHD, Cobo RGF. Fistula da Artéria Coronária: Associação entre Padrões de Trajetos, Características Clínicas e Cardiopatias Congênitas. *Arq Bras Cardiol* [Internet]. 2021;117(1):84–8. Disponible en: <http://dx.doi.org/10.36660/abc.20190578>
3. Martin GR, Ewer AK, Gaviglio A, Hom LA, Saarinen A, Sontag M, et al. Updated strategies for pulse oximetry screening for critical congenital heart disease. *Pediatrics* [Internet]. 2020;146(1):e20191650. Disponible en: <http://dx.doi.org/10.1542/peds.2019-1650>
4. Buccheri D, et al. Coronary Artery Fistulae: Anatomy, Diagnosis and Management Strategies. *Heart, Lung and Circulation* [Internet]. 2018 Disponible en <https://doi.org/10.1016/j.hlc.2017.07.014>
5. Barsoum EA, Saiful FB, Asti D, Morcus R, Khoueir G, Lafferty J, et al. Rare case of coronary to pulmonary vein fistula with coronary steal phenomenon. *World J Cardiol* [Internet]. 2014;6(7):682–4. Disponible en: <http://dx.doi.org/10.4330/wjc.v6.i7.682>