



Una complicación tardía inusual de una prótesis cardíaca

Stefany Hiday Ríos-López¹
Verónica Zazueta-Armenta² 
Cynthia Margarita Yucupicio-García¹ 
Rafael Carlos Quezada-Angulo³

Correspondencia

Stefany Hiday Ríos-López
stefi.rios.16@hotmail.com

¹Servicio de cardiología. Centro Médico Nacional del Noroeste "Lic. Luis Donaldo Colosio Murrieta", Cd. Obregón. Sonora. México.

²Servicio de ecocardiografía. Centro Médico Nacional del Noroeste "Lic. Luis Donaldo Colosio Murrieta", Cd. Obregón. Sonora. México.

³Servicio de Cirugía Cardiorrástica. Centro Médico Nacional del Noroeste "Lic. Luis Donaldo Colosio Murrieta", Cd. Obregón. Sonora. México.

Recibido: 12/09/2022

Aceptado: 25/02/2022

Publicado: 30/04/2023

Citar como: Ríos-López S, Zazueta-Armenta V, Yucupicio-García C, Quezada-Angulo R. Una complicación tardía inusual de una prótesis cardíaca. Rev Ecocardiogr Pract Otras Tec Imag Card (RETIC). 2023 Abr; 6 (1): 41-44. doi: <https://doi.org/10.37615/retic.v6n1a9>.

Cite this as: Ríos-López S, Zazueta-Armenta V, Yucupicio-García C, Quezada-Angulo R. An unusual late complication of a cardiac prosthesis. Rev Ecocardiogr Pract Otras Tec Imag Card (RETIC). 2023 Apr; 6 (1): 41-44. doi: <https://doi.org/10.37615/retic.v6n1a9>.

Palabras clave

- ▷ Trombosis de válvula protésica.
- ▷ Ecocardiograma transesofágico.
- ▷ Válvula mitral.

Keywords

- ▷ Prosthetic valve thrombosis.
- ▷ Transesophageal echocardiogram.
- ▷ Mitral valve.

RESUMEN

La trombosis valvular protésica (TVP) es una causa de disfunción valvular en pacientes portadores de prótesis valvulares cardíacas. La TVP mitral es 2 a 3 veces más frecuente que la aórtica. La tasa anual de trombosis valvular es 0,1-5,7 % con altas tasas observadas en algunos tipos específicos de válvulas, como las válvulas mecánicas implantadas en posición mitral y tricuspídea. Otros factores de riesgo son el periodo perioperatorio temprano, y la asociación con una anticoagulación subterapéutica. La TVP puede manifestarse con disfunción valvular subclínica o bien con datos clínicos de falla cardíaca y embolismo sistémico. Es una condición que pone en riesgo la vida y requiere diagnóstico temprano. Se presenta el caso de una trombosis protésica mitral muy tardía y el papel de las imágenes en su diagnóstico y tratamiento.

ABSTRACT

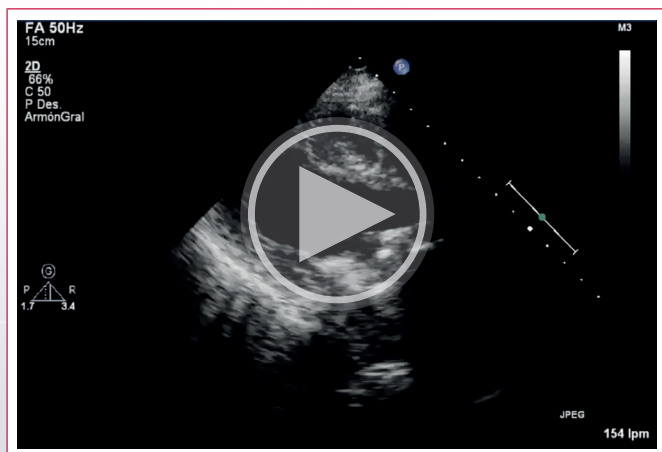
Prosthetic valve thrombosis (PVT) is a cause of valve dysfunction in patients with prosthetic heart valves. Mitral PVT is 2 to 3 times more frequent than aortic PVT. The annual rate of valve thrombosis is 0,1-5,7 %, with high rates observed in some specific types of valves, such as mechanical valves implanted in the mitral and tricuspid position. Other risk factors are the early perioperative period, and the association with subtherapeutic anticoagulation. PVT can manifest with subclinical valvular dysfunction or with clinical signs of heart failure and systemic embolism. It is a life-threatening condition requires an early diagnosis. We present the case of very late mitral prosthetic thrombosis and the role of imaging in its diagnosis and treatment.

Presentación del caso

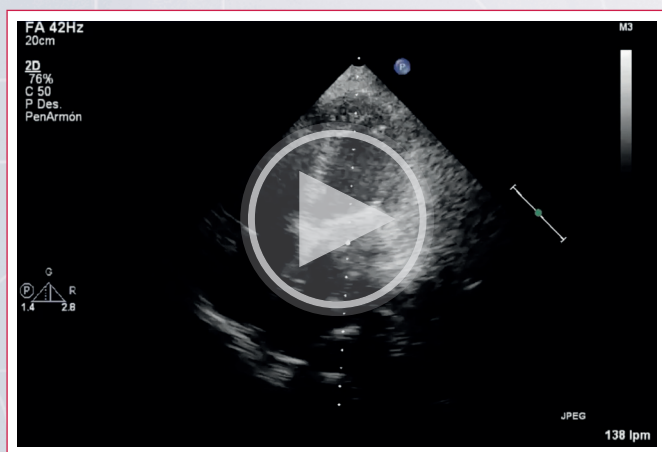
Se trata de una mujer de 67 años de edad, con antecedentes de hipertensión arterial sistémica, diabetes mellitus tipo 2, fibrilación auricular permanente, y estenosis mitral de etiología reumática, ésta última llevada a comisurotomía percutánea a los 18 años de edad. Posteriormente requirió cirugía de cambio valvular mitral a los 36 años, implantándose una prótesis mecánica, por lo que continuó tratamiento anticoagulante con acenocumarina. Hace 12 años presentó un evento de sangrado mayor secundario a sobreanticoagulación, manifestado por una hemorragia cerebral la cual requirió de una craniectomía descompresiva, además de reversión del tratamiento anticoagulante; posterior a ello se reinició la anticoagulación en consulta externa, alcanzando niveles óptimos de INR. Sin embargo, perdió seguimiento en su unidad durante los 6 meses previos a este ingreso hospitalario.

Acudió a valoración médica en febrero del 2021 por deterioro de clase funcional, caracterizado por disnea de mínimos esfuerzos, que progresa a disnea en reposo encontrándose en clase funcional IV de la NYHA. Recibió manejo médico con mejoría parcial, sin remisión completa de sus síntomas. A pesar de ello, tres meses después, ingresó a urgencias por disnea súbita en reposo, acompañada de angina y edema de pulmón, por lo que recibió tratamiento con diuréticos intravenosos, y fue solicitada la valoración por cardiología. A la exploración física, se auscultó un soplo protomesodiastólico grado II/VI, sin chasquido de apertura y ausencia de click protésico, además de un pulso arritmico con una frecuencia cardíaca de 154 al reposo, presencia de estertores crepitantes bilaterales, sin datos clínicos de hipoperfusión periférica. Durante su hospitalización se documentó niveles de anticoagulación subterapéuticos, con un *international normalized ratio* (INR) de 1,4. Se realizó un ecocardiograma transtorácico (ECOTT) con hallazgos de función sistólica biventricular deteriorada, con una fracción de eyección del ventrículo izquierdo (FEVI) del 36 % por método de Simpson, una excursión sis-

tólica del anillo tricuspídeo (*tricuspid anular plane systolic excursion, TAPSE*) de 12 mm, velocidad de onda S tricuspídea de 8 cm/s, e hipocinesia generalizada. Se identificó datos compatibles con disfunción valvular protésica con presencia de una masa sugestiva de trombo (**video 1 y 2**). Debido a ello se realizó un ecocardiograma transesofágico (ETE) identificándose la prótesis mecánica bidisco en posición mitral, con disminución importante de uno de sus discos por presencia de un trombo bien organizado de 11x11 mm, el cual se observa hacia la cara auricular. Dicho trombo condicionaba una estenosis valvular severa, caracterizada por una velocidad máxima (V_{max}) de 2,6 m/seg, un gradiente medio (Gmed) de 12 mmHg, la relación de la integral velocidad-tiempo del flujo a través de la prótesis y la integral velocidad-tiempo del tracto de salida del ventrículo izquierdo (IVT_{VM}/IVT_{LVOI}) de 5,2, y un área del orificio efectivo (*effective orifice area, EOA*) de 0,56 cm^2 (**figuras 1 y 2, videos 3, 4 y 5**). Se estableció el diagnóstico de trombosis de válvula protésica (TVP) obstructiva, llevándose a cirugía de emergencia de cambio valvular mitral en el transcurso de 2 horas posterior a su ingreso. Se describen los hallazgos transquirúrgicos siguientes: cardiomegalia grado III, prótesis mitral con trombo de aspecto crónico que condiciona disfunción de ambos discos, *pannus* en todo el anillo valvular, con sitios de calcificación focal de predominio en anillo posterior y hacia la comisura medial (**figuras 3 y 4**). Se colocó una válvula biológica Magna Perimount número 33 (**figura 5**), cursando un postquirúrgico favorable, sin evidencia de fuga paravalvular en el ETE de control.



Video 1. Paraesternal eje largo donde se visualiza hipocinesia del ventrículo izquierdo y disminución en la excursión de los discos de la prótesis mitral mecánica.



Video 2. Apical 4 cámaras donde se evidencia hipocinesia biventricular con dilatación biauricular. Prótesis mecánica mitral con importante disminución en la excursión de uno de los discos, así como una imagen hiperecogénica de bordes irregulares mal delimitada, que condiciona estenosis de la prótesis.

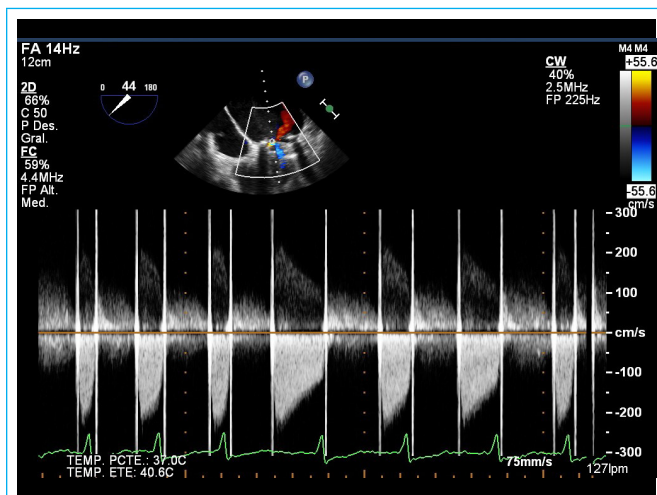


Figura 1. ETE a 0° 4 cámaras, donde se evidencia aumento de las velocidades (2,6 m/seg) y gradientes transprotésico (12 mmHg).

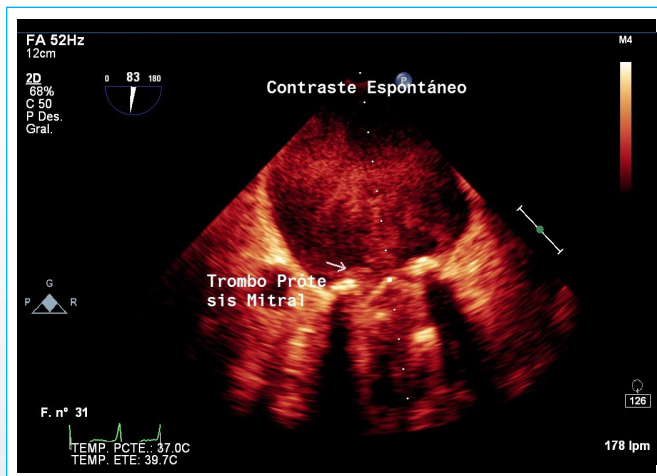
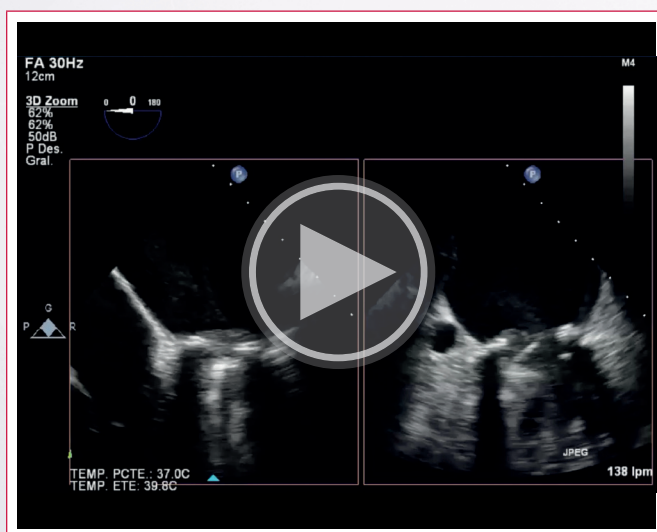
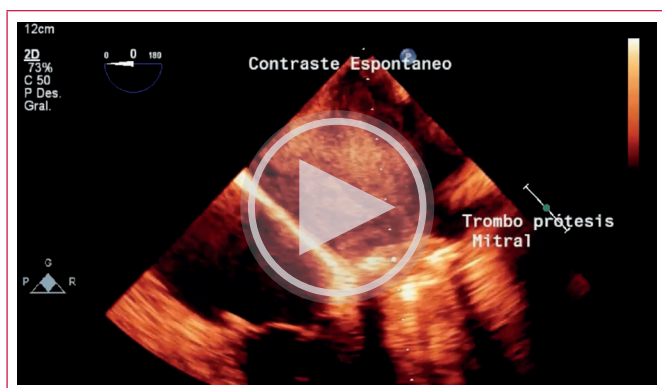

Figura 2. ETE en 2 cámaras presencia de contraste espontáneo y múltiples imágenes hiperecogénicas de bordes mal delimitados de ambos discos sugerente de trombos.



Video 3. ETE a 0° vista de 4 cámaras, existencia de contraste espontáneo en AI, prótesis mecánica disfuncional por la presencia de trombo con mediciones de 11x11mm.



Vídeo 4. ETE 0° vista de 4 cámaras biplanar donde se contempla contraste espontaneo en AI, así como la disminución en la excursión de los discos por trombos hacia cara auricular.

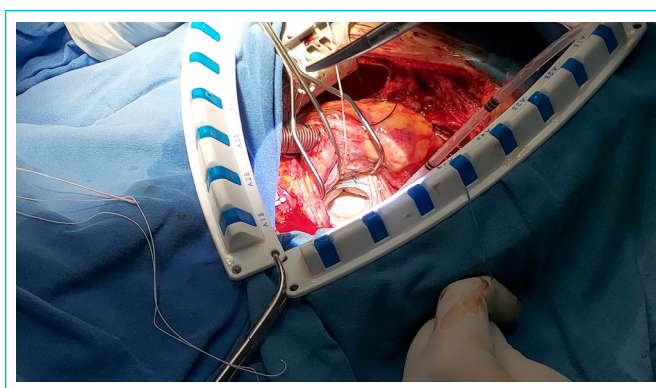
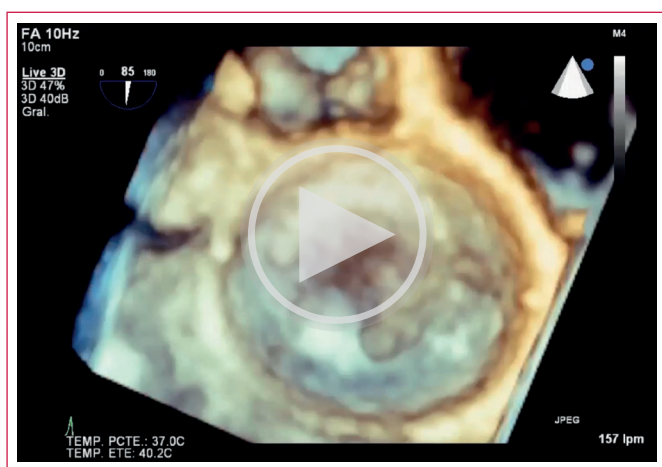


Figura 5. Válvula biológica en posición mitral.



Vídeo 5. Vista en face de la prótesis mitral con disminución importante de los discos y presencia de trombo hacia la cara auricular.

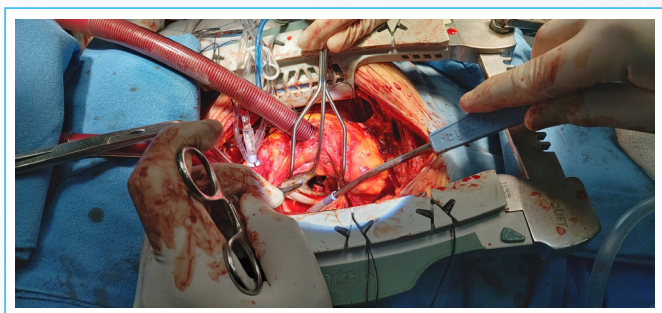


Figura 3. Atriotomía izquierda, dónde se observa trombo crónico adherido a válvula mitral mecánica.

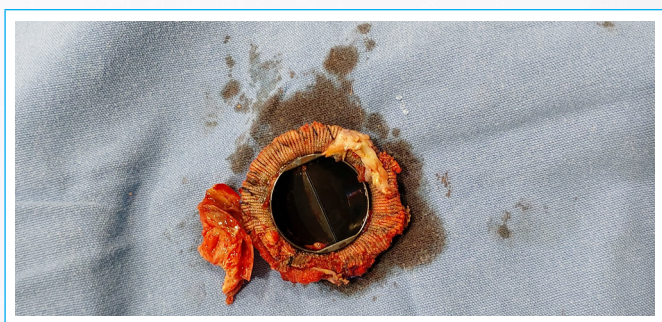


Figura 4. Válvula mitral mecánica, con trombo crónico adherido además pannus adherido a cojinete valvular.

Discusión

La TVP es una complicación que puede comprometer la vida del paciente por lo que el tratamiento oportuno es obligatorio¹.

La TVP ocurre principalmente en válvulas mecánicas implantadas en posición mitral. La presentación clínica es muy variable desde ausencia de síntomas, hasta síntomas derivados de obstrucción protésica, el embolismo sistémico, y asociación de éste a los síntomas obstructivos². Existen datos clínicos y en estudios de imagen que nos ayudan a diferenciar entre la TVP y la presencia de *pannus*: la primera se caracteriza porque ocurre en semanas a meses posterior al reemplazo valvular, por el inicio súbito de los síntomas y porque está más comúnmente asociada a anticoagulación subóptima. En el caso de la obstrucción por *pannus*, ésta ocurre meses a años posterior al reemplazo valvular, los síntomas son de inicio progresivo y con menos frecuencia se asocia a anticoagulación subóptima¹. Como en el caso de nuestra paciente con TVP, aunque se presentó de una forma inusualmente tardía, presentó un cuadro clínico de inicio súbito y su INR se encontraba en rangos subterapéuticos.

El propósito de los estudios de imagen es identificar la etiología, la gravedad y los efectos hemodinámicos de la obstrucción valvular, razón por la cual el ETT y ETE son herramientas diagnósticas fundamentales³.

El primer estudio de imagen es el ETT, el cual es utilizado como una herramienta de tamizaje que permite la evaluación de la hemodinámica valvular (con hallazgos tales como la inmovilidad de valvas, altos gradientes valvulares, o el trombo adherido a la válvula), aunque su utilidad está limitada por la dependencia de una ventana óptima y por el artefacto de las válvulas mecánicas⁴. Es por ello que toma relevancia el ETE, ya que proporciona una mejor evaluación de la prótesis, e identifica la presencia de masas móviles con intensidad ecográfica disminuida que sugieran la presencia de trombo⁵.

Al evaluar una masa adherida a una válvula protésica, los criterios de imagen pueden orientar el diagnóstico diferencial entre TVP y la presencia de *pannus*. En el caso de la TVP hay una mayor relación entre el volumen total de la masa y el área valvular, las lesiones son de mayor densidad, más comúnmente localizadas en el lado auricular de las prótesis mitrales y en el lado aórtico para las prótesis aórticas, y presentan una restricción importante para la apertura valvular. Por otro lado, son sugestivas de *pannus* aquellas lesiones de baja densidad, con una menor relación entre el volumen total de la masa y área, con frecuencia involucran las líneas de sutura (anillo), presentan un crecimiento centrípeto, o por debajo del disco, están confinadas al plano del disco, se localizan más comúnmente en el lado ventricular de ambas prótesis, y se relacionan a una menor restricción de la movilidad de los velos^{1,6}.

Lin *et al.* describieron 4 factores de riesgo independientes de trombosis valvular mecánica: el incremento del gradiente transvalvular mitral >10 mmHg, la presencia de una masa oclusiva móvil en la válvula protésica, y un INR <2.5 .¹ Es indispensable tomar en cuenta que los parámetros esenciales para la evaluación integral de la función protésica son tanto clínicos como de imagen. Una velocidad o gradiente transprotésico alto por sí solo no confirma la obstrucción, ya que puede ser resultado de un estado hiperdinámico, como en el caso de nuestra paciente que presentaba taquicardia con frecuencia cardíaca de 154 lpm; es por ello que es indispensable la búsqueda de parámetros cualitativos (como la movilidad y estructura valvular), semicuantitativos (tiempo de hemipresión, THP) y cuantitativos, tanto dependientes de flujo (V_{max} , Gmed, incremento del Gmed al estrés), como independientes del flujo (EOA, y la relación IVT_{VM}/IVT_{LVOT})⁶.

En cuanto a la evaluación de la función de las prótesis valvulares mecánicas en posición mitral, se encontró que una velocidad pico de la onda E $>1,9$ m/s, la relación $IVT_{VM}/IVT_{LVOT} >2,2$ y un THP >130 milisegundos, identificó al 95 % de las válvulas mitrales obstruidas⁷.

Las opciones de tratamiento de la trombosis valvular protésica incluyen la cirugía, la terapia trombolítica y la anticoagulación¹. De las alternativas de manejo para los pacientes con TVP del lado izquierdo, la cirugía de reemplazo aventaja a la trombolisis en un mayor éxito en la resolución de la obstrucción, ya que el éxito obtenido con la terapia fibrinolítica (de acuerdo con algunos reportes obtenidos de metaanálisis) es alrededor del 69,7 %, siendo un poco mejor en los pacientes en clase funcional III (81 %) que en los pacientes en clase funcional III-IV. El tamaño del trombo es otra variable importante, ya que la presencia de trombos más de 10 mm, o $> 0,8$ cm², incrementan el riesgo de complicaciones tromboembólicas y la recurrencia de la obstrucción⁸.

Por lo tanto, la evidencia disponible está a favor de la intervención quirúrgica, especialmente en pacientes altamente sintomáticos, en clase funcional III y IV, como en el caso de nuestra paciente quien debutó con insuficiencia cardíaca aguda, así como en pacientes críticamente enfermos.

Conclusiones

El tratamiento de la TVP obstructiva depende de las características del paciente, la forma de presentación clínica, así como de los hallazgos de imagen, para decidir realizar fibrinólisis o cirugía cardíaca. En quienes se presentan en clase funcional III a IV o con grandes trombos, se recomienda cirugía de emergencia tal como fue sometida nuestra paciente ante su cuadro clínico de falla cardíaca aguda. Es importante una detección inmediata por el alto riesgo de compli-

caciones. Nuestra paciente se llevó a cambio valvular mitral cursando con un postquirúrgico favorable y fue egresada sin complicaciones.

Ideas para recordar

- La presentación clínica de una TVP puede ser variable, desde silente o asintomática, hasta síntomas de falla cardíaca.
- La presencia de clase funcional III-IV o trombos $>0,8$ cm² son indicación de cirugía de emergencia por alto riesgo de embolismo.

Bibliografía

1. Dangas GD, Weitz JI, Giustino G, Makkar R, Mehran R. Prosthetic Heart Valve Thrombosis. *J Am Coll Cardiol*. 2016 Dec 20;68(24):2670-2689. doi: [10.1016/j.jacc.2016.09.958](https://doi.org/10.1016/j.jacc.2016.09.958).
2. Azpitarte J, Sánchez-Ramos J, Urda T, Vivancos R, Oyonarte Jm, Malpartida F. Trombosis valvular protésica: ¿Cuál es la terapia inicial más apropiada? *Rev Esp Cardiol* 2001; 54: 1367-1376.
3. Lim WY, Lloyd G, Bhattacharyya S. Mechanical and surgical bioprosthetic valve thrombosis. *Heart*. 2017 Dec;103(24):1934-1941. doi: 10.1136/heartjnl-2017-311856. Epub 2017 Aug 5. PMID: 28780576.
4. Garg J, Palaniswamy C, Pinnamaneni S, Sarungbam J, Jain D. Prosthetic Valve Thrombosis: Diagnosis and Management. *Am J Ther*. 2016 Jan-Feb;23(1):e252-5. doi: [10.1097/MJT.000000000000117](https://doi.org/10.1097/MJT.000000000000117). PMID: 25486519.
5. Bonnichsen CR, Pellikka PA. Prosthetic Valve Thrombus Versus Pannus: Progress With Imaging. *Circ Cardiovasc Imaging*. 2015 Dec;8(12):e004283. doi: [10.1161/CIRCIMAGING.115.004283](https://doi.org/10.1161/CIRCIMAGING.115.004283). PMID: 26659371.
6. Lancellotti P, Pibarot P, Chambers J, Edvardsen T, Delgado V, Dulgheru R, Pepi M, Cosyns B, Dweck MR, Garbi M, Magne J, Nieman K, Rosenhek R, Bernard A, Lowenstein J, Vieira ML, Rabischoffsky A, Vyhmeister RH, Zhou X, Zhang Y, Zamorano JL, Habib G. Recommendations for the imaging assessment of prosthetic heart valves: a report from the European Association of Cardiovascular Imaging endorsed by the Chinese Society of Echocardiography, the Inter-American Society of Echocardiography, and the Brazilian Department of Cardiovascular Imaging. *Eur Heart J Cardiovasc Imaging*. 2016 Jun;17(6):589-90. doi: [10.1093/ehjci/jew025](https://doi.org/10.1093/ehjci/jew025). Epub 2016 May 3. PMID: 27143783.
7. Fernandes V, Olmos L, Nagueh SF, Quiñones MA, Zoghbi WA. Peak early diastolic velocity rather than pressure half-time is the best index of mechanical prosthetic mitral valve function. *Am J Cardiol*. 2002 Mar 15;89(6):704-10. doi: [10.1016/s0002-9149\(01\)02343-8](https://doi.org/10.1016/s0002-9149(01)02343-8). PMID: 11897213.
8. Valencia-Sánchez JS, Lozano TVM. Tratamiento quirúrgico en la trombosis valvular cardíaca protésica del lado izquierdo. A propósito de un caso. *Rev Mex Cardiol*. 2014;25(3):166-170.