

Los trucos de la insuficiencia mitral

Roberto Flórez-Gómez
Ana Alonso-Ladreda
Laura López-Maldonado

Correspondencia

Roberto Flórez Gómez
email: florezgomezroberto@gmail.com

Unidad de Imagen Cardíaca. Hospital Universitario La Paz. Madrid. España

Palabras clave

- ▷ Insuficiencia valvular
- ▷ Ecocardiografía
- ▷ Válvula mitral

Keywords

- ▷ Valvular regurgitation
- ▷ Echocardiography
- ▷ Mitral valve

RESUMEN

El método de PISA es el método recomendado en las guías como primera aproximación a la cuantificación de la insuficiencia mitral. Conocer los trucos y limitaciones es imprescindible para la práctica clínica diaria.

ABSTRACT

The flow convergence method is the most recommended quantitative approach, whenever feasible, for mitral regurgitation. For optimal visualization of the PISA is mandatory to know the tricks and limitations in our daily clinical practice.

Presentación

Paciente de 72 años, con antecedentes de hipertensión en tratamiento con enalapril. Vida activa hasta hace 6 meses en que consulta por ligero deterioro de su clase funcional. Se remite al laboratorio de imagen cardíaca con el diagnóstico de soplo mitral.

Se realiza ecocardiografía en ritmo sinusal a 75 lpm. PA: 135/80 mmHg (**Vídeo 1, Vídeo 2, Vídeo 3, Vídeo 4, Vídeo 5 y Vídeo 6**).

Tras completar la adquisición de las imágenes se realiza una cuantificación por el método de PISA de la insuficiencia mitral. PISA permite calcular el área del orificio regurgitante en las insuficiencias. El concepto PISA se emplea para describir la observación de que, cuando un flujo se acelera para pasar por un orificio de pequeño tamaño, las partículas del flujo que tienen la misma velocidad tienen una forma en el espacio de hemiesfera. Aprovechando el efecto de saturación de la señal (*aliasing*) del Doppler color, es posible medir el radio de la hemiesfera y su velocidad cuando alcanza la velocidad de Nyquist.

La **Figura 1** resume todos los datos necesarios para realizar la cuantificación del orificio regurgitante mitral con el método de PISA. Aunque en la práctica diaria se usa este método tanto en insuficiencias centrales como excéntricas hay que ser conscientes de sus limitaciones para dar fiabilidad a los cálculos.

La gravedad de la insuficiencia mitral varía a lo largo del ciclo cardíaco. Esta variación es más llamativa en los pacientes con prolapso mitral, en los que la insuficiencia es de predominio telesistólico, y en las insuficiencias funcionales, siendo menos llamativa en las reumáticas.

La **Figura 2** muestra las variaciones del radio de PISA y de la velocidad máxima que se pueden registrar a lo largo del ciclo cardíaco. La **Figura 3** muestra un ejemplo de insuficiencia mitral reumática pansistólica; en estos casos concuerdan el máximo radio de PISA con la velocidad máxima de la insuficiencia mitral.

Como en otros problemas ecocardiográficos, el diagnóstico no debe establecerse con un único parámetro y es necesario tener en cuenta datos indirectos de insuficiencia mitral grave, como los que se muestran en la **Figura 4** y **Figura 5** (volumen de aurícula izquierda, patrón de llenado mitral, relación E/E' y presión sistólica pulmonar) antes de completar el diagnóstico. La **Tabla 1** muestra los criterios de gravedad de la insuficiencia mitral.

La conclusión del estudio ecocardiográfico fue:

- Prolapso del velo mitral posterior que genera insuficiencia mitral excéntrica de grado grave.
- Ventrículo izquierdo no dilatado con fracción de eyección conservada.
- Dilatación grave de aurícula izquierda.
- Ventrículo derecho no dilatado con función sistólica global conservada.
- Hipertensión pulmonar moderada en reposo.

Imágenes

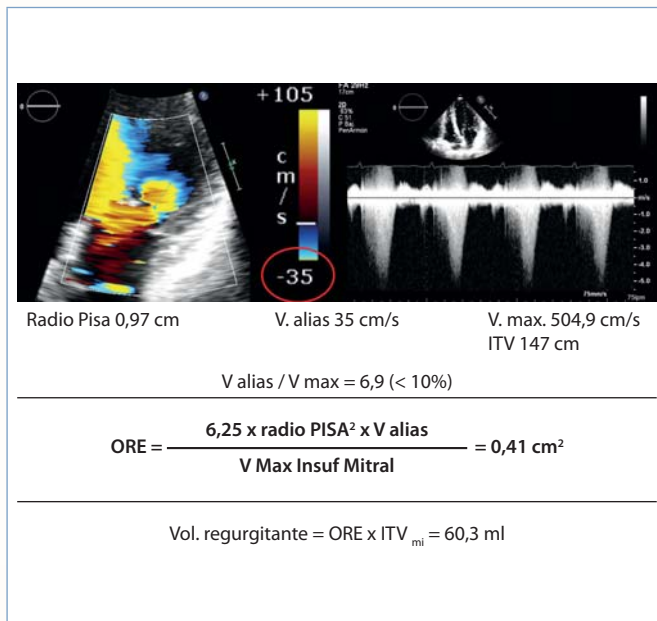
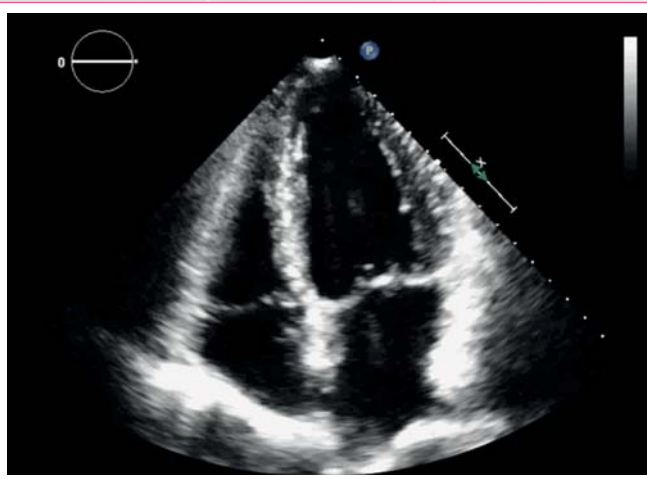
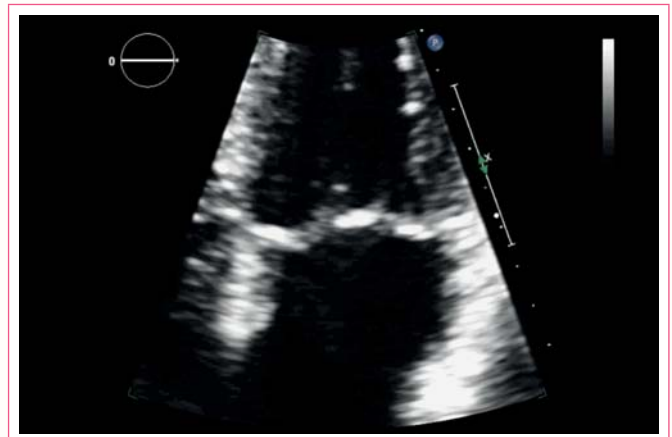

Figura 1. Pasos necesarios para cuantificar el PISA de una insuficiencia mitral:

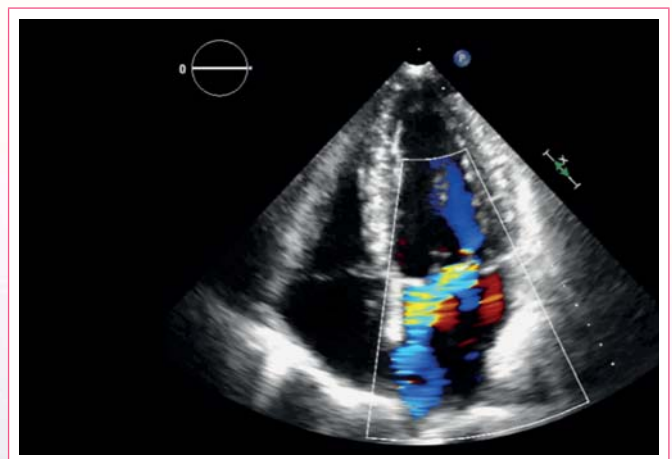
1. Optimizar la imagen 2D;
2. Optimizar la escala de color;
3. Zoom color en plano apical de cuatro cámaras de la válvula mitral;
4. Desplazar la línea de base de la escala de color en la dirección del *jet* de regurgitación;
5. El cociente entre la velocidad de *aliasing* y la velocidad máxima de flujo regurgitante mitral debe ser inferior al 10%;
6. Medir el máximo radio de PISA;
7. Medir la velocidad máxima del flujo regurgitante mitral;
8. Si se quiere calcular el volumen regurgitante, es necesario además la integral de flujo mitral (ITV). En la parte inferior de la figura aparece la fórmula mágica del PISA



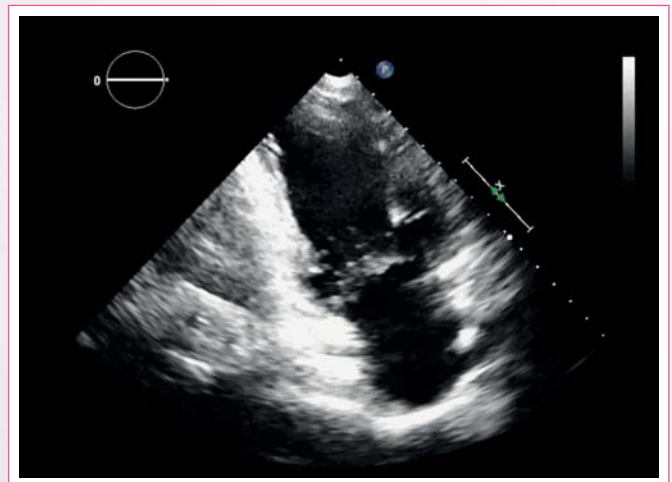
Video 1. Plano apical de cuatro cámaras en el que se aprecia la válvula mitral engrosada, con prolapso del velo posterior. El ventrículo izquierdo no está dilatado (VTD 78 ml/m², VTS 28 ml/m²). La función ventricular está conservada con una fracción de eyección estimada por el método de Simpson biplano del 63%. Se aprecia también dilatación de la aurícula izquierda con un volumen de 42 ml/m²



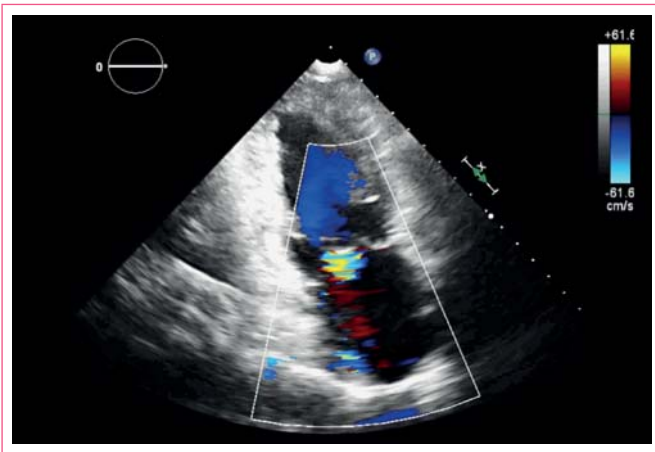
Video 2. Zoom en plano apical de cuatro cámaras centrado en lá válvula mitral



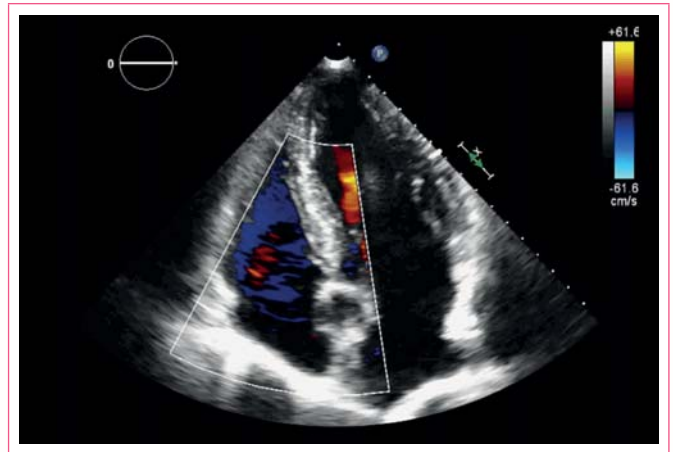
Video 3. Plano apical de cuatro cámaras con Doppler color centrado en la válvula mitral, que muestra insuficiencia mitral excéntrica, con un *jet* que alcanza el techo de la aurícula izquierda



Video 4. Plano apical de dos cámaras con engrosamiento valvular leve. En este plano no se aprecia claramente el prolapso del velo posterior



Vídeo 5. Plano de dos cámaras con color donde se observa un jet excéntrico de insuficiencia mitral



Vídeo 6. Plano apical de cuatro cámaras que muestra insuficiencia tricúspide leve

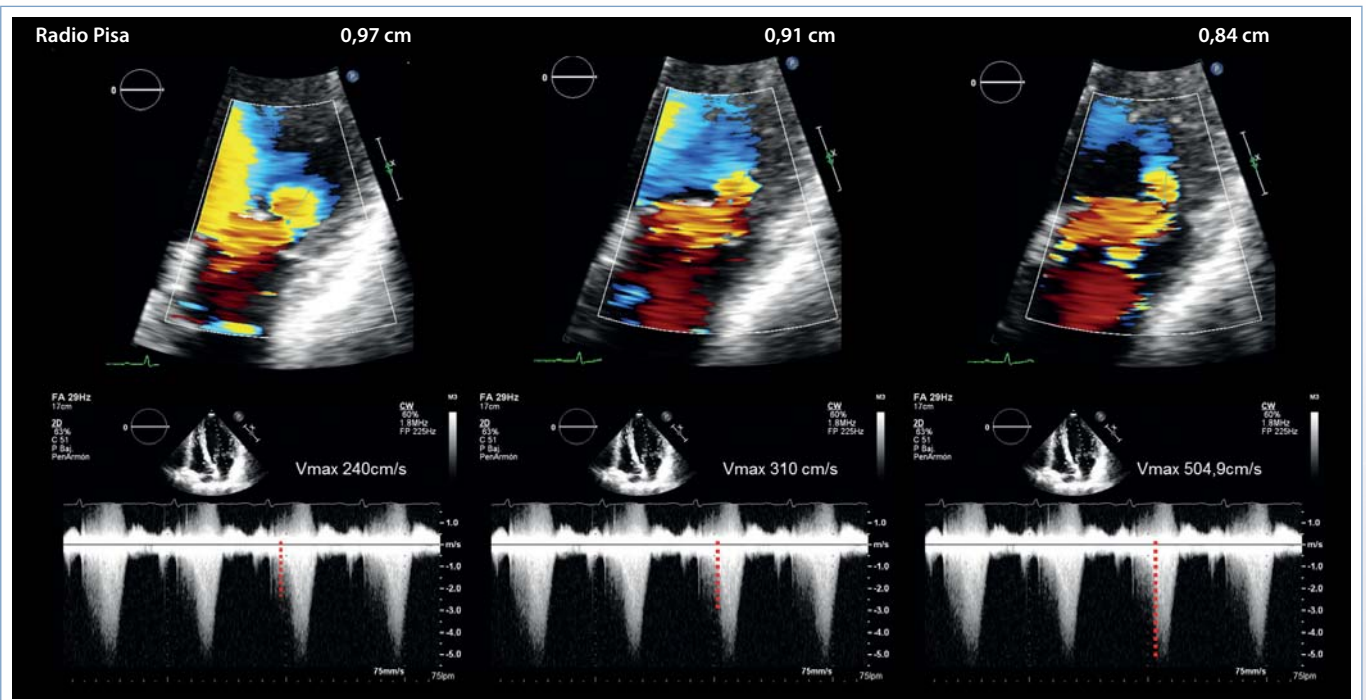


Figura 2. Variaciones del radio de PISA y de la velocidad máxima a lo largo del ciclo cardíaco. La insuficiencia mitral varía a lo largo del ciclo cardíaco. En la fórmula del PISA se utiliza la velocidad máxima del flujo mitral, pero en muchas ocasiones no coincide con el máximo radio de PISA. En este ejemplo el radio máximo es protosistólico y la velocidad máxima telesistólica. Estas variaciones pueden hacernos infraestimar el orificio regurgitante y es necesario conocerlas

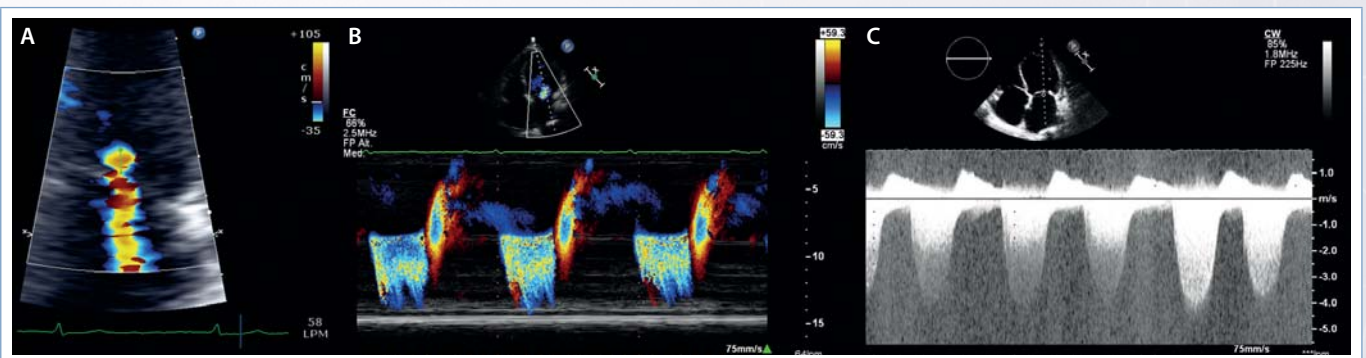


Figura 3. Insuficiencia mitral reumática pansistólica

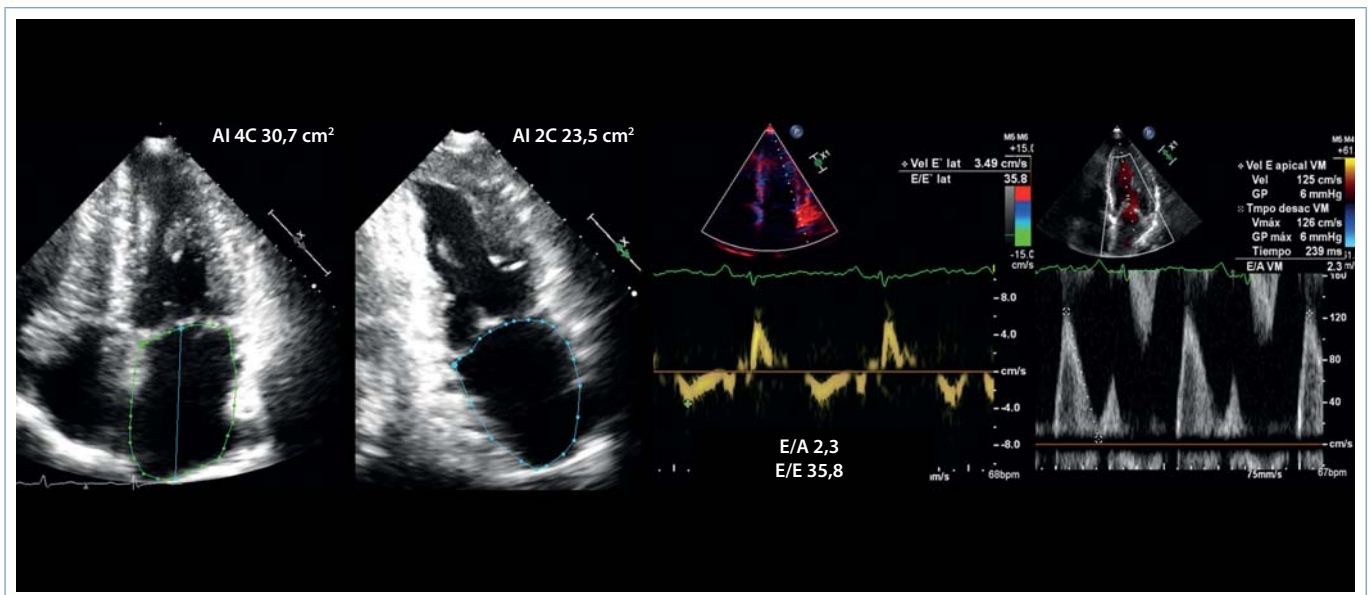


Figura 4. La dilatación de la aurícula izquierda, junto con un patrón de llenado mitral restrictivo y un cociente E/E' de 35,8 que reflejan un aumento significativo de las presiones de llenado del ventrículo izquierdo

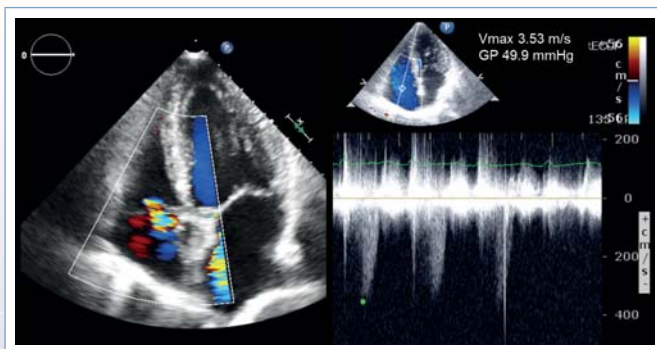


Figura 5. Insuficiencia tricúspide leve con gradiente VD-AD de 50 mmHg

Insuficiencia mitral. Criterios de gravedad

- Insuficiencia mitral con Doppler color que alcanza el techo de la aurícula izquierda
- Zona de convergencia grande
- Señal Doppler continuo: triangular/densa
- Vena contracta > 7 mm
- Inversión de flujo sistólico en venas pulmonares
- Velocidad máxima de onda E mitral > 1,5 cm/s
- TVI mit/TVI Ao > 1,4
- ERO (cm²) > 0,40
- RVol (ml) > 0,60

Tabla 1. Criterios de gravedad de la insuficiencia mitral

Ideas para recordar

- El método de PISA permite cuantificar la severidad de la insuficiencia mitral en la práctica clínica diaria.
- Es necesario conocer sus limitaciones y trucos para optimizar el resultado.
- El método de PISA puede infraestimar la insuficiencia mitral en orificios no circulares y en insuficiencias mitrales que varíen a lo largo del ciclo cardíaco.

Bibliografía

1. Lancellotti P, Tribouilloy C, Hagendorff A, *et al.* Recommendations for the echocardiographic assessment of native valvular regurgitation: An executive summary from the European Association of Cardiovascular Imaging. *European Heart Journal – Cardiovascular Imaging* 2013; 14: 611-644.