

## Resonancia magnética cardíaca en la miocardiopatía hipertrófica: un paso más allá del diagnóstico

Ricardo Oscar Obregón

### Correspondencia

Dirección: General Paz, 1678 (CP 3400)  
Corrientes, Corrientes, Argentina.  
e-mail: ricardo\_obregon@hotmail.com  
Tel: +543794748915

Área de Resonancia Magnética Cardiovascular. Servicio de Ecocardiografía y Doppler. Instituto de Cardiología de Corrientes. Argentina

### Palabras clave

- ▷ Miocardiopatía hipertrófica
- ▷ Cardio-RM
- ▷ Miocardiopatías
- ▷ Fibrosis miocárdica
- ▷ Gadolinio

### Keywords

- ▷ Hypertrophic cardiomyopathy
- ▷ Cardiac MRI
- ▷ Cardiomyopathics
- ▷ Myocardial fibrosis
- ▷ Gadolinium

### RESUMEN

La miocardiopatía hipertrófica es la enfermedad genética más frecuente en el mundo. Se ha asociado con muerte súbita en uno de cada tres casos en jóvenes y deportistas. La diversidad fenotípica de esta patología se estudió por ecocardiografía durante años, pero es la resonancia magnética la que brinda otra visión. El estudio de las diferentes hipertrofias, la fibrosis, el edema miocárdico, el *disarray* de fibras y los cambios morfológicos que ocurren antes de la hipertrofia ventricular son algunos de los aportes que brinda el método. La utilización de estos hallazgos hará en un futuro cercano más correcta la toma de decisiones para una prevención primaria.

### ABSTRACT

*Hypertrophic cardiomyopathy is the most common genetic disease in the world. Associated with sudden death in one out of three young people and athletes, his great phenotypic diversity was studied by echocardiography for years. Magnetic resonance emerges to give us another view of this pathology. The study of different hypertrophy, fibrosis, myocardial edema, disarray fiber, and morphological changes that occur before ventricular hypertrophy are some of the contributions provided by this method. The practical use of these findings made in the near future more correct decisions for primary prevention in these patients.*

## Introducción

La miocardiopatía hipertrófica (MCH) es la enfermedad hereditaria más frecuente en el mundo con una prevalencia de 1:500 nacidos vivos, teniendo como rasgos principales su diversidad fenotípica, disímiles cursos clínicos y, sobre todo, diferentes pronósticos<sup>(1)</sup>. En la actualidad se considera la principal causa de muerte en individuos jóvenes y atletas<sup>(2)</sup> siendo de vital importancia su diagnóstico precoz, tipificación y seguimiento por métodos no invasivos.

Los rasgos característicos de la MCH son hipertrofia ventricular (HV) inapropiada con pérdida de la función diastólica, fibrosis intramiocárdica, *disarray* de fibras, alteración de la microvasculatura con obstrucción dinámica o no del tracto de salida del ventrículo izquierdo (OTSVI)<sup>(3)</sup>. A pesar de contar con múltiples características, el diagnóstico primario de la MCH se fundamenta en la demostración del aumento del espesor parietal por cualquier método de imagen (ecografía, resonancia magnética o tomografía computarizada). El método por excelencia para el diagnóstico clínico de la MCH es la ecocardiografía Doppler y, últimamente, la resonancia magnética cardíaca (cardio-RM). Esta revisión se centrará en las utilidades de la cardio-RM para evaluar esta patología (**Tabla 1**).

Utilidades de la cardio-RM en la evaluación de pacientes con MCH		
Técnica	Secuencias	Utilidad clínica
Evaluación de hipertrofia ventricular	T1,T2, eco de gradiente (cine)	Diagnóstico, clasificación, pronóstico. Signos indirectos: criptas, longitud valva anterior de la mitral, MHC apical. Mala implantación de músculos papilares
Obstrucción del TSVI	T1,T2, eco de gradiente (cine), contraste de fases	Pronóstico, evalúa mecanismos de la obstrucción
Fibrosis miocárdica	T1 inversion recovery con gadolinio (contraste tardío)	Sin fibrosis o menor 5% sin riesgo. Mayor del 20% pronóstica de MS e IC
Edema miocárdico	T2 y T2*	Define la agudeza del cuadro y el grado de compromiso miocárdico
Enfermedad microvascular	Perfusión del primer pasaje	Isquemia microvascular, generalmente subendocárdica en las áreas de mayor hipertrofia
Matriz extracelular de colágeno	T1 mapping con contraste de gadolinio	Magnitud de la matriz extracelular de colágeno para diferenciar la MCH de las fenocopias

**Tabla 1.** Resumen de las utilidades de la cardio-RM en la MCH (TSVI: tracto de salida del ventrículo izquierdo)

## Criterios diagnósticos

Para el diagnóstico de la MCH se exige la presencia de aumento del grosor de la pared del ventrículo izquierdo o derecho que no se pueda explicar por condiciones de carga anómalas<sup>(4, 5)</sup>. En adultos se requiere un espesor parietal  $\geq 15$  mm en cualquier segmento ventricular, aunque podría aceptarse espesores menores (de 13 a 14 mm) cuando otros datos indiquen firmemente la presencia de MCH o cuando sea el ápex ventricular el que esté comprometido<sup>(6)</sup>. Por otro lado, en el caso de sujetos en los que se ha detectado un gen familiar de MCH, se puede exigir espesores parietales menores a 15 mm para hacer el diagnóstico, pues podrían tener una expresión fenotípica menor o incluso no tener hipertrofia ventricular. En estos pacientes la cardio-RM es superior a la ecocardiografía para hacer el diagnóstico de MCH<sup>(7)</sup>.

### Hipertrofia ventricular izquierda

Se considera hipertrofia ventricular al aumento de la masa por aumento del número y/o el tamaño de los miocitos, reflejado en un aumento del espesor parietal de los ventrículos. Para evaluar la presencia de HV, la ecografía transtorácica es el primer método de cribado utilizado, seguido por la cardio-RM que ocupa un lugar destacado en el estudio de esta patología, pues actualmente se considera la prueba de referencia para la evaluación de la masa, volúmenes y función biventricular<sup>(8)</sup>.

El valor de la cardio-RM se potencia en aquellos casos en donde la ecocardiografía es dificultosa, pudiendo visualizarse bien la cara lateral y el ápex ventricular, regiones donde la ecografía tiene problemas técnicos. Esto lo demuestra Rickers *et al.* al comparar los hallazgos de la cardio-RM frente a la ecocardiografía en 48 pacientes estudiados con sospecha de MCH y observando que en 3 de ellos (6%) la ecocardiografía no pudo ver el aumento de espesor parietal patológico a pesar de tener gran hipertrofia en la cara anterolateral, uno de 20 mm y dos de 17 mm correctamente diagnosticados por la cardio-RM<sup>(9)</sup>. Si bien la ecocardiografía ha intentado mejorar estos aspectos de visualización con el uso de contraste<sup>(10)</sup>, su utilización no es habitual debido a problemas de disponibilidad y coste.

La presencia de HVI con predominio septal es lo habitual, pero en el 12% de los pacientes las hipertrofias ventriculares están "localizadas" comprometiendo uno o dos segmentos ventriculares, generalmente cara anterolateral, *septum* posterior o ápex del ventrículo izquierdo<sup>(11, 12)</sup>. La MCH que cursa con engrosamiento parietal localizado no presenta necesariamente aumento de la masa ventricular global.

Un tipo especial de MCH es la denominada miocardiopatía hipertrófica apical. Este tipo de hipertrofia que se diagnostica fácilmente por cardio-RM, se describió por primera vez en Japón por Sakamoto<sup>(13)</sup> y Yamguchi<sup>(14)</sup> y se caracteriza por grandes ondas T negativas en el electrocardiograma con aumento del espesor parietal del ápex ventricular  $\geq 15$  mm (entre 12-15 mm) y con una relación mayor a 1,5 con respecto a la cara posterior del ventrículo. Con una mortalidad anual menor al 0,1%, no asociada a muerte súbita y con una supervivencia del 95% a los 15 años, se coloca en un espectro clínico relativamente más benigno que el resto de las MCH<sup>(15)</sup> (Video 1).

### Fibrosis miocárdica

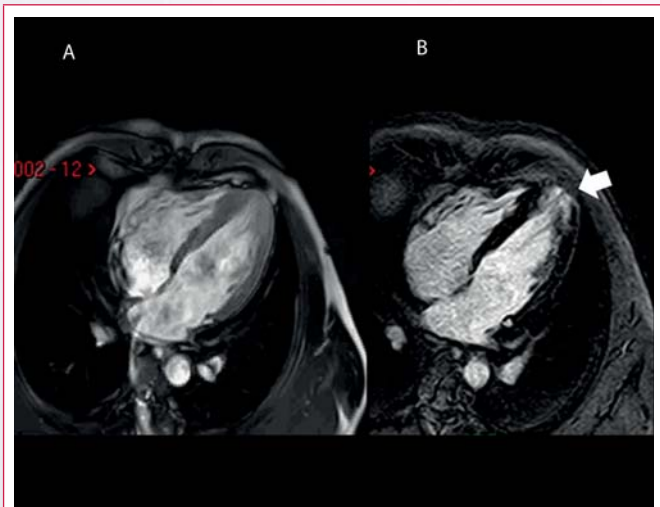
La fibrosis miocárdica se puede estudiar con cardio-RM por medio de la captación tardía de gadolinio y es un factor de riesgo independiente prácticamente en cualquier patología<sup>(16, 17)</sup>. El mecanismo del realce tardío de gadolinio en la MCH es diferente al observado en el infarto de miocardio. En el infarto la captación se debe a un aumento del volumen de distribución del



**Video 1.** MCH apical con diferentes grados de gravedad. Cardio-RM en secuencias de cine donde se observa en cuatro pacientes diferentes grados de hipertrofia apical. Todos los pacientes presentaban cambios en el electrocardiograma sugestivos de cardiopatía isquémica. Los grados menores (las primeras imágenes de la izquierda) mostraron un comportamiento progresivo en el tiempo, la última imagen de la derecha fue catalogada, en un primer momento, como una miocardiopatía restrictiva por la ecocardiografía

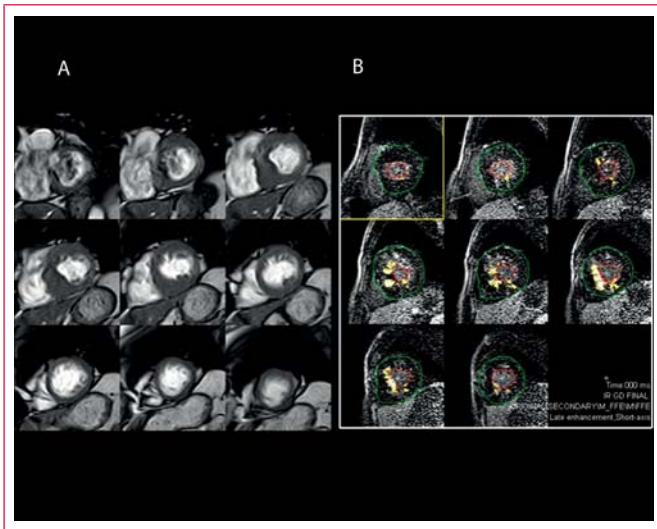
contraste por rotura de las membranas plasmáticas, mientras que en la MCH la concentración del contraste se debe a una expansión del espacio extracelular del miocardio<sup>(18)</sup>.

En la MCH la presencia de contraste tardío en el miocardio aumenta 2,92 veces el riesgo de muerte súbita y 5,68 veces la probabilidad de muerte e insuficiencia cardíaca como lo demuestra un estudio con 1.063 pacientes seguidos durante más de 3 años<sup>(19)</sup>. Cuando se observa una hipertrofia ventricular de menor magnitud, pero segmentaria, la presencia de fibrosis puede tomarse como un signo confirmatorio de esta miocardiopatía (Video 2).



**Video 2.** MCH apical con captación tardía de gadolinio. Imagen de cardio-RM. **A:** secuencia de cine en corte de cuatro cámaras donde se aprecia una HVI apical de 14 mm; **B:** secuencia de *inversion recovery* que muestra captación de contraste tardío de gadolinio, donde se aprecia captación del contraste en la región apical del ventrículo izquierdo (*flecha*). En este caso la captación del contraste en la región hipertrófica confirma el diagnóstico

Para el análisis de la captación de gadolinio basta sólo con comparar la intensidad de la señal en el territorio hipercaptante con la intensidad en otro territorio miocárdico sin captación de contraste<sup>(20)</sup>. La cuantificación porcentual de la fibrosis en relación con la masa total es pronóstica de muerte súbita, como lo publicaron Chan *et al.*<sup>(21)</sup>. Si el porcentaje de fibrosis se encuentra entre el 1% y el 5%, no se ha observado aumento en el riesgo de muerte súbita en el seguimiento. Pero si el porcentaje de fibrosis es mayor, el riesgo de muerte súbita aumenta un 40% cada 10% de aumento de la fibrosis miocárdica. Un porcentaje mayor al 20% de fibrosis aumentó tres veces el riesgo de muerte súbita. En los pacientes considerados de "bajo riesgo" por los criterios clásicos, la presencia de un 15% de fibrosis es la línea de corte que empieza a agregar un mal pronóstico a los mismos (Vídeo 3).

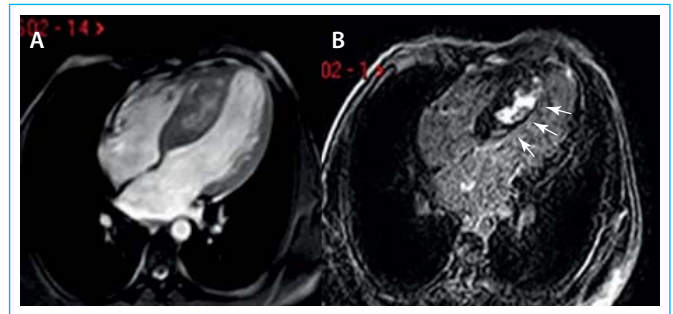


**Vídeo 3.** MCH con parches de fibrosis difusos. **A:** se observa una secuencia de cine de cardio-RM con gadolinio, en eje corto con una importante HVI que compromete todo el *septum* interventricular. La cara lateral no se observa comprometida; **B:** con secuencia de doble *inversion recovery* cuantificando los parches de fibrosis (remarcadas en blanco) coincidentes con los segmentos más hipertroficados, en este caso la fibrosis compromete el 5% de la masa total del miocardio. Estos parches ya se insinuaban en las imágenes de **A**

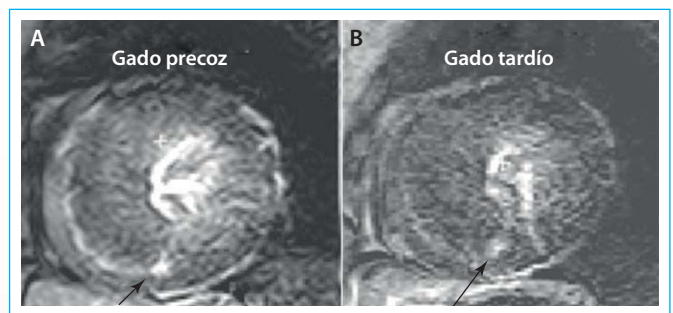
La fibrosis observada en la MCH compromete habitualmente a los segmentos hipertroficados, ubicándose en el miocardio intramural y focalmente en los puntos de inserción entre los ventrículos derecho e izquierdo<sup>(22)</sup> (Figura 1, Figura 2 y Figura 3).

Utilizando esta técnica de realce de gadolinio, Rudolph *et al.* estudiaron a 440 pacientes pudiendo "diferenciar" la HVI secundaria a hipertensión arterial, estenosis aórtica o MCH. En este estudio encontraron fibrosis miocárdica en el 50%, 62% y 72% de las patologías, respectivamente<sup>(23)</sup>. La fibrosis en las estenosis aórticas fue difusa y se asoció a mayores volúmenes ventriculares, mientras que en las MCH la fibrosis tuvo un típico patrón de distribución en parches con ventrículos normales o pequeños. El mayor grado de fibrosis no se correlacionó con la OTSVI. Es interesante observar cómo la MCH produce fibrosis miocárdica sin tener alteraciones en la carga. Esta pérdida de dependencia de la carga queda subrayada en la fibrosis observada en la miocardiopatía hipertrofica apical<sup>(24)</sup>. Moon *et al.* han sugerido que existe una predisposición genética para desarrollar fibrosis miocárdica en esta patología, encontrando una asociación de entre fibrosis y ciertas mutaciones de la troponina I<sup>(25)</sup>.

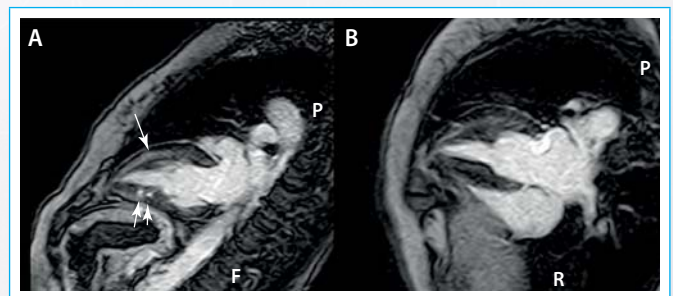
La fibrosis miocárdica difusa (Vídeo 4) es más difícil de evaluar por la imposibilidad de comparar dos territorios comprometidos de forma diferente. Para estudiar este tipo de fibrosis se han creado secuencias especiales de resonancia



**Figura 1.** MCH septal asimétrica con fibrosis miocárdica. Imagen de cardio-RM. **A:** secuencia de cine con gadolinio donde se observa una HVI septal grave insinuándose una captación intramiocárdica del contraste; **B:** secuencia de doble *inversion recovery* para el análisis del contraste tardío, donde se puede observar los parches de fibrosis miocárdica en el *septum* interventricular (flechas)

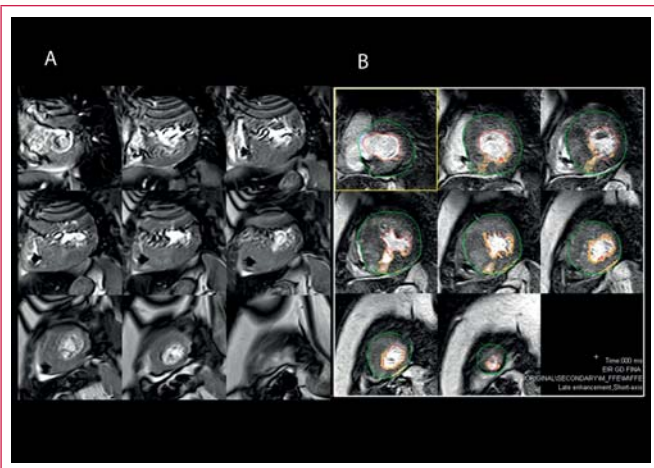


**Figura 2.** Captación del contraste precoz y tardío de gadolinio. **A:** secuencia de T1 doble *inversion recovery*, en eje corto del corazón con captación precoz difusa del contraste (edema) con una típica y puntual hipercaptación en la unión de ambos ventrículos (flechas); **B:** contraste tardío donde sólo puede distinguirse la fibrosis puntual plexiforme demarcada con la flecha



**Figura 3.** MCH con captación difusa del contraste y criptas ventriculares. Imagen de cardio-RM con secuencia de T1 con doble *inversion recovery*, con contraste tardío de gadolinio, en donde se puede observar el ventrículo izquierdo en su eje largo (**A**) y en el cuatro cámaras (**B**). **A:** la cara anterior del ventrículo presenta hipercaptación miocárdica difusa del contraste y en la cara inferior imágenes hipercaptantes compatibles con criptas miocárdicas (flechas cortas) y captación difusa en la cara anterior (flecha larga) habitualmente vistas en la MCH; **B:** en el corte de cuatro cámaras se observa la hipercaptación difusa en la cara lateral del ventrículo

denominadas *T1 mapping*, con las que es posible hacer una aproximación a la estructura del miocardio y estimar el volumen de la matriz extracelular<sup>(20)</sup>. En las HVI verdaderas esta matriz aumenta proporcionalmente al aumento del músculo cardíaco, mientras que en las miocardiopatías infiltrativas la matriz extracelular aumenta de forma desproporcionada, causando espesores parietales elevados sin una HVI real y estos cambios pueden diferenciarse con las secuencias de *T1 mapping*. Su análisis se realiza en imágenes basales y posteriores a la inyección de contraste de gadolinio, obteniéndose valores "netos" del acortamiento en los tiempos de T1, siendo éstos diferentes a los tiempos observados en el miocardio normal.



**Vídeo 4.** Paciente de 48 años con antecedentes de MS con un cardiodesfibrilador implantado. **A:** imagen de secuencia de cine de cardio-RM mostrando la HVI grave y los artefactos lineales en la región superior de la imagen provocados por el marcapasos (*flechas finas*). Se puede observar además el catéter ubicado en el ventrículo derecho (*flechas gruesas*); **B:** cardio-RM con doble *inversion recovery* evaluando el contraste tardío, donde se puede observar la dificultad para estimar el porcentaje de fibrosis cuando ésta tiene una distribución “difusa”; el *software* de cuantificación sólo marcó un 5% de fibrosis neta (áreas marcadas), no evaluándose la “fibrosis difusa” en un paciente de alto riesgo real

## Obstrucción del tracto de salida del ventrículo izquierdo

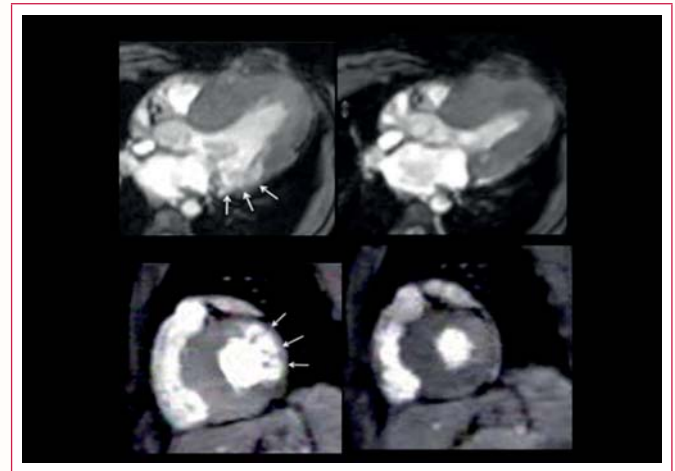
La OTSVI en reposo o provocada está presente en más del 70% de los pacientes con MCH y es un marcador de mal pronóstico<sup>(27)</sup>. La ecocardiografía Doppler es actualmente el método que mejor estudia este fenómeno. La cardio-RM también puede estimar las velocidades en el TSVI, pero su mayor contribución es la valoración de los mecanismos por los que la válvula mitral y su aparato subvalvular causan esta obstrucción.

En un principio, se consideró que la causa de la OTSVI era el engrosamiento del *septum* basal o medial, lo que provocaba una aceleración del flujo con succión de valva anterior de la mitral y/o las cuerdas tendinosas (efecto Venturi). Si bien esto en parte es así, existen otros cambios morfológicos en el aparato mitral, ya descritos por Maron *et al.* hace más de 20 años<sup>(28)</sup>, que han cobrado relevancia al tener un correlato genético en esta patología. Maron *et al.* demostraron la relación entre la longitud de la valva anterior de la mitral y la OTSVI, teorizando que la mayor longitud de la valva anterior es la primera expresión fenotípica en algunas MCH, pudiendo aparecer aún antes que la hipertrofia ventricular<sup>(29)</sup>. Siguiendo esta línea de investigación Schantz *et al.* han observado con cardio-RM que en esta patología existe un compromiso de “ambas” valvas de la mitral, que presentan una mayor longitud comparándolas con la población normal ( $28,4 \pm 4,9$  frente a  $25,2 \pm 3,6$  mm,  $p = 0,013$  y  $16,3 \pm 3,0$  frente a  $13,1 \pm 2,3$  mm  $p < 0,0001$ , respectivamente)<sup>(30)</sup>, pero a pesar de tener las valvas de mayor tamaño esto no se asoció a una mayor OTSVI.

Otro mecanismo propuesto que favorece la OTSVI en la MCH es la anormal implantación de los músculos papilares que provoca una mala alineación tanto de las cuerdas tendinosas como de la valva anterior de la mitral provocando OTSVI e insuficiencia mitral secundaria. Cuando el genotipo está presente, los fenómenos obstructivos pueden ocurrir aún con grados menores de hipertrofia septal<sup>(31)</sup>.

Se debe tener en cuenta que la cardio-RM tiene dificultades para realizar un adecuado análisis de los flujos del tracto de salida ventricular. Los desfases intravoxel provocados por los flujos turbulentos en el TSVI provocan una pérdida de señal haciendo dificultosa la cuantificación de las velocidades (**Vídeo 5**). Además, la provocación de la OTSVI con el ejercicio es muy difícil de realizar

durante el estudio de cardio-RM, por lo que la ecocardiografía Doppler continúa siendo la prueba de referencia para analizar los cambios dinámicos que ocurren en esta patología.



**Vídeo 5.** Obstrucción dinámica del tracto de salida del VI y criptas ventriculares. Imagen de cardio-RM en secuencias de cine. **A:** eje largo ventricular en diástole y sístole donde se observa la obstrucción del TSVI, flujo turbulento oscuro entre el *septum* y la anteposición de la valva anterior de la mitral. En la cara posterolateral se puede observar un área con miocardio no compacto o criptas ventriculares (*flechas*). Esto se magnifica en las imágenes de **B**, en el eje corto, donde se observa el colapso sistólico de estas trabéculas, mecanismo propuesto para la formación de trombos y posteriores embolismos observados en esta patología (véase el **Vídeo 2**)

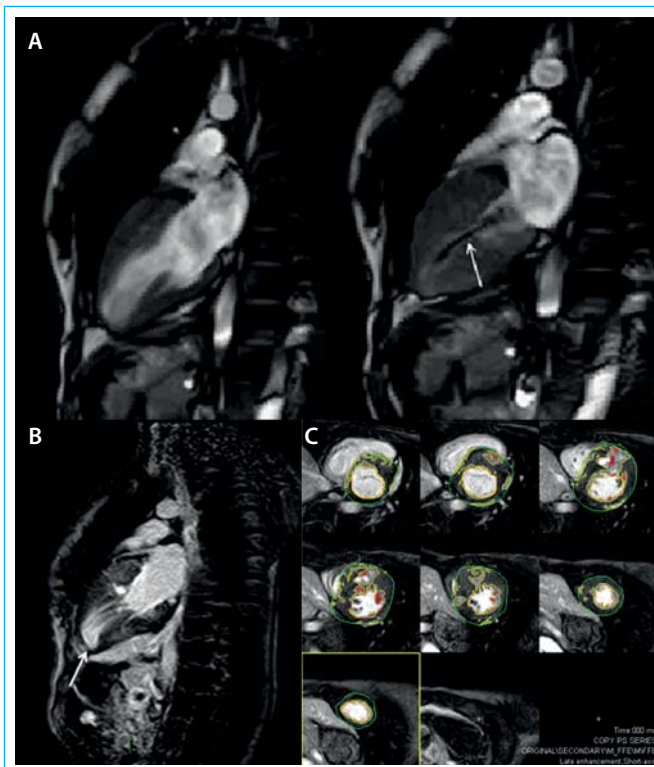
El 90% de las MCH presentan OTSVI, pero entre el 1-2% de los pacientes pueden presentar una obstrucción en la porción medioventricular<sup>(32)</sup>. Estos pacientes se caracterizan por tener hiperdinamia en los segmentos mediales del ventrículo y pueden desarrollar aneurismas apicales que pueden ser causa de arritmias y/o trombos apicales (**Figura 4**). En algunas ocasiones este cuadro puede confundirse con el síndrome de Tako-Tsubo, pero las imágenes de cardio-RM aclaran el diagnóstico sin mayor dificultad<sup>(33)</sup>.

## Perfusión miocárdica

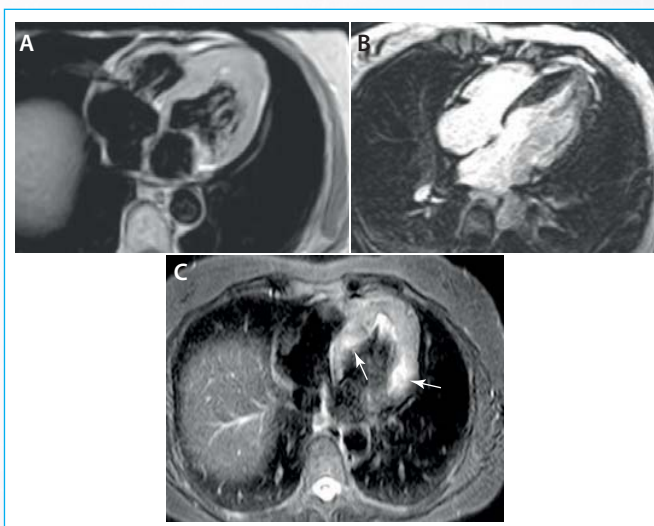
Una de las características histopatológicas de la MCH es la presencia de isquemia microvascular<sup>(34)</sup>, que puede evaluarse con cardio-RM con perfusión miocárdica de primer paso de gadolinio en reposo y estrés<sup>(35)</sup>. Las áreas con déficits de perfusión coinciden habitualmente con las regiones más hipertróficas<sup>(36)</sup> y no siempre coinciden con los parches de fibrosis<sup>(37)</sup>. La presencia de fibrosis miocárdica puede sobrestimar la alteración microvascular hasta en un 28%<sup>(38)</sup>.

## Edema miocárdico

El edema miocárdico se diagnostica con cardio-RM utilizando secuencias en T2. En la MCH las áreas con edema coinciden con las áreas de fibrosis miocárdica solamente en un 33% de los casos<sup>(39)</sup>. El edema miocárdico se ha atribuido a la isquemia miocárdica por insuficiente desarrollo de la vasculatura coronaria para la magnitud de la hipertrofia ventricular y a alteraciones “propias de la microvasculatura”<sup>(40)</sup>, o a un proceso de inflamación miocárdica<sup>(41)</sup>. No es infrecuente la coexistencia de edema y fibrosis en un mismo territorio miocárdico<sup>(42)</sup> (**Figura 5**). Esta coexistencia se podría explicar como un fenómeno evolutivo continuo: primero aparece la isquemia miocárdica y el edema en su fase aguda, terminando con la necrosis y los parches de fibrosis cicatrizal, como se observó en modelos animales<sup>(43)</sup>. El edema demostrado con las secuencias en T2 define la agudeza del cuadro clínico, siendo necesario un seguimiento del mismo para no tomar una conducta definitiva sobre un escenario clínico inestable.



**Figura 4.** MCH con estenosis medioventricular con realce tardío del contraste. Cardio-RM en un paciente con MCH que provoca un gradiente medioventricular. **A:** secuencias de cine en diástole y sístole, respectivamente, donde puede observarse en la segunda imagen la obstrucción medioventricular vista como turbulencia lineal oscura por resonancia (flecha); **B:** se observa el eje largo ventricular con captación del contraste y la presencia de un aneurisma apical (flecha); **C:** eje corto con realce tardío con gadolinio donde se aprecian parches de fibrosis en la zona de la HVI, en este caso comprometiendo el 29% de la masa ventricular izquierda, además del adelgazamiento apical del ventrículo con la constitución de un pequeño aneurisma



**Figura 5.** MCH apical con demarcación de fibrosis y edema. Paciente mujer de 46 años, con disnea, cambios de la onda T en la cara anterior del ECG y aumento de la TNT. En el cateterismo se observaron coronarias angiográficamente normales. **A:** secuencia de T1 de cardio-RM de cuatro cámaras donde se observa hipertrofia apical del ventrículo izquierdo; **B:** contraste tardío con gadolinio mostrando la captación tardía apical del contraste indicativa de fibrosis; **C:** secuencia de T2 de cardio-RM donde se observa aumento global de la intensidad de la señal miocárdica con predominio en la cara septal y laterobasal (flechas)

## Evolución clínica

El curso clínico de la enfermedad puede variar, en la mayoría de los pacientes, de ser un hallazgo metodológico que no afecta la calidad de vida<sup>(44, 45)</sup>, hasta ser causante de muerte súbita, insuficiencia cardíaca progresiva o debutar con una fibrilación auricular y accidente cerebrovascular secundario<sup>(46, 47)</sup>. Para detectar a los pacientes con MCH que tendrán mala evolución se han definido cinco factores de riesgo:

- Historia de muerte súbita en un familiar de primer grado.
- Síncopa de origen desconocido en persona menor de 30 años.
- HVI mayor a 30 mm.
- Taquicardia ventricular no sostenida en el Holter.
- Comportamiento anormal de la presión arterial en la prueba de esfuerzo.

Sin embargo, el uso de estos criterios no es muy preciso para definir la implantación de un cardiodesfibrilador, porque sólo el 13% de los pacientes recibieron una descarga apropiada del dispositivo, y un 25% de ellos recibieron descargas inapropiadas<sup>(48)</sup>.

## Últimos avances en la resonancia magnética cardíaca

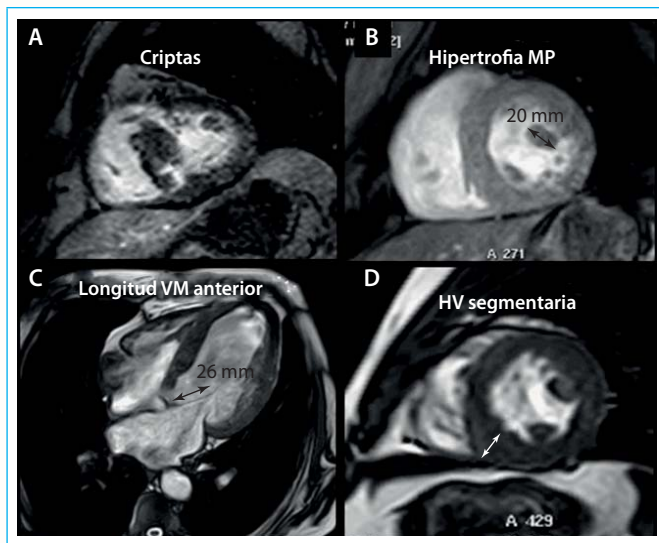
Una característica histológica de la MCH es el *disarray* o desorganización de las fibras miocárdicas observado sobre todo en los segmentos hipertróficos. Actualmente la cardio-RM, con secuencias denominadas “difusor de tensión” o relaxometría de T1, puede estimar el *disarray* de fibras y hacer mapas del miocardio para cuantificarlo<sup>(49)</sup>. El valor clínico de estas novedosas imágenes tendrá que estudiarse en el futuro.

El estudio de la deformación miocárdica con el *strain* y el *strain rate* se utiliza frecuentemente en ecocardiografía. La cardio-RM fue la impulsora de esta técnica y también puede evaluarlo y cuantificarlo. Bogarapu *et al.* estudiaron el *strain* con cardio-RM en pacientes pediátricos con MCH y observaron que las regiones más hipertróficas tenían un menor *strain* longitudinal y mayor fibrosis. Además, destacaron que un umbral de *strain*  $\leq -12,8$  detecta fibrosis miocárdica con una sensibilidad del 91% y una especificidad del 89%<sup>(50)</sup>, concluyendo que la MCH presenta un *strain* longitudinal y radial disminuido, sobre todo en los territorios con fibrosis miocárdica.

## Genotipos, fenotipos y fenocopias

La MCH está asociada a más de 1.500 mutaciones genéticas en más de 11 genes mayores que codifican las proteínas sarcoméricas. Genótipicamente se considera una enfermedad hereditaria autosómica dominante<sup>(51-53)</sup>, pero también se la puede encontrar ligada al cromosoma X, y en este caso, pasar a ser de tipo recesiva siguiendo la línea materna. No es infrecuente encontrar varias mutaciones genéticas en un solo paciente<sup>(54)</sup>.

Existe un grupo de pacientes denominados “genotipos positivos-fenotipos negativos” en los que el fenotipo de la patología todavía no se ha expresado, por lo que suponen todo un desafío diagnóstico. Ho *et al.* han logrado detectar a estos pacientes cuando presentan una fracción de eyección  $\geq 68\%$  con una caída en la onda E del anillo mitral<sup>(55)</sup>. La cardio-RM también los puede detectar analizando los cambios morfológicos<sup>(56)</sup>, como son la OTSVI con “mínima” hipertrofia septal, las anomalías en la válvula mitral y músculos papilares<sup>(57)</sup>, o la captación de contraste tardío de gadolinio incluso antes de que aparezca la HVI (Figura 6).



**Figura 6.** Hallazgos secundarios para el diagnóstico de MCH por cardio-RM. **A:** criptas ventriculares, con alta prevalencia en los pacientes con MCH, asociadas a "genotipo positivo", en ocasiones con "fenotipo negativo"; **B:** hipertrofia de músculos papilares: hasta 10 mm se consideran normales, pueden dar cambios en el ECG similares a las MCH apicales; **C:** medición de la valva anterior de la mitral: valores superiores a 26 mm con algún otro hallazgo para MCH ayudan a un diagnóstico positivo ante grados menores de HV; **D:** hipertrofias ventriculares segmentarias en muchas ocasiones no visualizadas por ecocardiografía. Los pacientes con un genotipo positivo familiar con cualquiera de estos hallazgos por cardio-RM deberán tener un cuidadoso seguimiento debido a la conocida plasticidad fenotípica de la MCH

En los casos de MCH familiar se puede detectar una mutación genética entre el 60-65% de los pacientes. Si no tienen una incidencia familiar, la mutación genética se detecta entre el 10-50% en los pacientes. Las mutaciones identificadas más frecuentemente ocurren en 2 genes, el MYH7 cadena pesada de beta-miosina y el MYBPC3 proteína C de unión a miosina. Los sujetos que son genotipo positivo pero con fenotipo negativo tienen un bajo riesgo de muerte súbita, similar al de la población general<sup>(58,59)</sup>.

Existen mutaciones genéticas que provocan cambios en la producción mitocondrial del ATP y no una mutación sarcomérica, desencadenando un fenotipo muy similar a la MCH. A estas patologías se las denomina "fenocopias"<sup>(60)</sup>. Las fenocopias más frecuentes, que imitan a la MCH, son la enfermedad de Fabry caracterizada por deficiencia de la alfa-galactosidasa A y la mutación de la subunidad lambda-2 de la AMP-cinasa, observada entre el 0,5-1% de los pacientes con diagnóstico de MCH. Si bien en la enfermedad de Fabry la HVI es concéntrica, se debe diferenciar de la MCH. En las etapas tardías de esta enfermedad, la cardio-RM puede demostrar fibrosis miocárdica intramural limitada a los segmentos laterobasales del ventrículo izquierdo<sup>(61)</sup>. Las secuencias de T1 mapping, que evalúan el volumen extracelular en el miocardio, demostraron que en la enfermedad de Fabry los tiempos de T1 fueron significativamente más cortos pudiendo diferenciar esta patología de otros tipos de HVI<sup>(62)</sup>.

La otra fenocopia que le sigue en frecuencia es la amiloidosis sistémica familiar relacionada con la transtiretina. En la cardio-RM la amiloidosis cardíaca se caracteriza por una captación subendocárdica de gadolinio<sup>(63,64)</sup>, aunque no siempre tiene esta distribución "típica". Si la captación del contraste es en parches, deberá analizarse en el contexto clínico del paciente, porque la presencia de sustancia amiloidea en otro órgano lleva a pensar que los hallazgos en el corazón se deben a una amiloidosis cardíaca<sup>(65)</sup>.

Aunque existen otras fenocopias como la enfermedad de Danon, de Pompe, de Leopard y de Noonan, de menor incidencia clínica, no se profundi-

zará en estas patologías porque su análisis excedería los alcances de esta revisión<sup>(66)</sup>.

## Abreviaturas

- ATP:** trifosfato de adenosina  
**IC:** insuficiencia cardíaca  
**HV:** hipertrofia ventricular  
**MCH:** miocardiopatía hipertrófica  
**MS:** muerte súbita  
**OTSVI:** obstrucción del tracto de salida del ventrículo izquierdo  
**TSVI:** tracto de salida del ventrículo izquierdo

## Ideas para recordar

- El primer método para el estudio de la MCH es la ecocardiografía Doppler. La cardio-RM ayuda a cuantificar la HV, definir el diagnóstico cuando la ecocardiografía no es concluyente, y evaluar la verdadera magnitud de la HV y la fibrosis.
- Una HV mayor a 30 mm en cualquier ubicación del VI predice mal pronóstico al paciente.
- La ausencia de fibrosis define un paciente de bajo riesgo. En la fibrosis miocárdica menor al 5% el riesgo no es significativo, si la fibrosis compromete más del 20% el riesgo de muerte súbita aumenta un 40% cada 10% de aumento de la fibrosis miocárdica.
- En la MCH los pacientes con "genotipo negativo-fenotipo positivo" tienen un mejor pronóstico que a los que se les detecta un "genotipo positivo".
- Para definir la implantación de un desfibrilador como prevención primaria o secundaria debe tenerse en cuenta las variables clínicas y de imagen. Aun así, no es seguro que se seleccione adecuadamente al paciente.

## Bibliografía

1. Maron BJ, Gardin JM, Flack JM, Gidding SS, Kurosaki TT, Bild DE. Prevalence of hypertrophic cardiomyopathy in a general population of young adults. Echocardiographic analysis of 4111 subjects in the CARDIA Study. Coronary Artery Risk Development in (Young) Adults. *Circulation* 1995; 92: 785-789.
2. Maron BJ, Spirito P, Shen WK, Haas TS, Formisano F, Link MS, et al. Implantable cardioverter-defibrillators and prevention of sudden cardiac death in hypertrophic cardiomyopathy. *JAMA* 2007; 298: 405-412.
3. Olivetto I, Girolami F, Sciagra R, Ackerman MJ, Sotgia B, Bos JM, et al. Microvascular function is selectively impaired in patients with hypertrophic cardiomyopathy and sarcomere myofibrillar gene mutations. *J Am Coll Cardiol* 2011; 58: 839-848.
4. Elliott P, Andersson B, Arbustini E, Bilinska Z, Cecchi F, Charron P, et al. Classification of the cardiomyopathies: A position statement from the European Society Of Cardiology Working Group on Myocardial and Pericardial Diseases. *Eur Heart J* 2008; 29: 270-276.
5. Elliott PM, Anastasakis A, Borger MA, Borggrefe M, Cecchi F, Charron PH, et al. ESC Guidelines on diagnosis and management of hypertrophic cardiomyopathy The Task Force for the Diagnosis and Management of Hypertrophic Cardiomyopathy of the European Society of Cardiology (ESC). *European Heart Journal* 2014; 35: 2.733-2.779.
6. Eriksson MJ, Sonnenberg B, Woo A, et al. Long-term outcome in patients with apical hypertrophic cardiomyopathy. *J Am Coll Cardiol* 2002; 39: 638-645.
7. Germans T, Wilde AA, Dijkmans PA, Chai W, Kamp O, Pinto YM, van Rossum AC. Structural abnormalities of the inferoseptal left ventricular wall detected by cardiac magnetic resonance imaging in carriers of hypertrophic cardiomyopathy mutations. *J Am Coll Cardiol* 2006; 48: 2.518-2.523.

8. Devlin AM, Moore NR, Ostman-Smith I. A comparison of MRI and echocardiography in hypertrophic cardiomyopathy. *Br J Radiol* 1999; 72 (855): 258-264.
9. Rickers C, Wilke NM, Jerosch-Herold M, Casey SA, Panse P, Panse N, Weil J, Zenovich AG, Maron BJ. Utility of Cardiac Magnetic Resonance Imaging in the Diagnosis of Hypertrophic Cardiomyopathy. *Circulation* 2005; 112: 855-861.
10. Olszewski R, Timperley J, Szmigielski C, Monaghan M, Nihoyannopoulos P, Senior R, et al. The clinical applications of contrast echocardiography. *Eur J Echocardiogr* 2007; 8: S13-23.
11. Maron MS, Maron BJ, Harrigan C, et al. Hypertrophic cardiomyopathy phenotype revisited after 50 years with cardiovascular magnetic resonance. *J Am Coll Cardiol* 2009; 54: 220-228.
12. To ACY, Dhillon A, Desai MY. Cardiac Magnetic Resonance in Hypertrophic Cardiomyopathy. *J Am Coll Cardiol Img* 2011; 4 (10): 1.123-1.137.
13. Sakamoto T, Tei C, Murayama M. Giant T wave inversion as a manifestation of asymmetrical apical hypertrophy (AAH) of the left ventricle. Echocardiographic and ultrasono-cardiographic study. *Jpn Heart J* 1976; 17: 611-629.
14. Yamaguchi H, Ishimura T, Nishiyama S. Hypertrophic nonobstructive cardiomyopathy with giant negative T waves (apical hypertrophy). Ventriculographic and echocardiographic features in 30 patients. *Am J Cardiol* 1979; 44: 401-412.
15. Eriksson MJ, Sonnenberg B, Woo A, Rakowski P, Parker TG, Wigle ED, Rakowski H. Long-term outcome in patients with apical hypertrophic cardiomyopathy. *J Am Coll Cardiol* 2002; 39 (4): 638-645.
16. Rubinshtein R, Glockner JF, Ommen SR, et al. Characteristics and clinical significance of late gadolinium enhancement by contrast-enhanced magnetic resonance imaging in patients with hypertrophic cardiomyopathy. *Circ Heart Fail* 2010; 3: 51-58.
17. Bruder O, Wagner A, Jensen CJ, et al. Myocardial scar visualized by cardiovascular magnetic resonance imaging predicts major adverse events in patients with hypertrophic cardiomyopathy. *J Am Coll Cardiol* 2010; 56: 875-887.
18. James C, Moon JC. ¿Qué significa la captación tardía del Gadolinio en la miocardiopatía hipertrófica? *Rev Esp Cardiol* 2007; 60 (1): 1-4.
19. Green JJ, Berger JS, Kramer ChM, Salerno M. Prognostic Value of Late Gadolinium Enhancement in Clinical Outcomes for Hypertrophic Cardiomyopathy. *J Am Coll Cardiol Img* 2012; 5: 370-377.
20. Moon JC, Reed E, Sheppard MN, Elkington AG, Ho S, Burke M, Petrou M, Pennell DJ. The histologic basis of late gadolinium enhancement cardiovascular magnetic resonance in hypertrophic cardiomyopathy. *J Am Coll Cardiol* 2004; 43: 2.260-2.264.
21. Chan RH, Maron BJ, Olivetto I, Pencina MJ, Maron MS. Prognostic Value of Quantitative Contrast-Enhanced Cardiovascular Magnetic Resonance for the Evaluation of Sudden Death Risk in Patients With Hypertrophic Cardiomyopathy. *Circulation* 2014; 130: 484-495.
22. Unverferth DV, Baker PB, Pearce LI, Lautman J, Roberts WC. Regional myocyte hypertrophy and increased interstitial myocardial fibrosis in hypertrophic cardiomyopathy. *Am J Cardiol* 1987; 59: 932-936.
23. Rudolph A, Abdel-Aty H, Bohl S, Boyé P, Zagrosek A, Dietz R, Schulz-Menger J. Noninvasive detection of fibrosis applying contrast-enhanced cardiac magnetic resonance in different forms of left ventricular hypertrophy relation to remodeling. *J Am Coll Cardiol* 2009; 53 (3): 284-291.
24. Nakanishi S, Nishiyama S, Nishimura S, Yamaguchi H, Matsuya S. Histological features of apical hypertrophic cardiomyopathy. *J Cardiol* 1985; Suppl: 3-11.
25. Moon JC, Mogensen J, Elliott PM, et al. Myocardial late gadolinium enhancement cardiovascular magnetic resonance in hypertrophic cardiomyopathy caused by mutations in troponin I. *Heart* 2005; 91: 1.036-1.040.
26. Flett AS, Hayward MP, Ashworth MT, Hansen MS, Taylor AM, Elliott PM, Moon JC. Equilibrium Contrast Cardiovascular Magnetic Resonance for the Measurement of Diffuse Myocardial Fibrosis: Preliminary Validation in Humans. *Circulation* 2010; 122: 138-144.
27. Harrigan CJ, Appelbaum E, Maron BJ, et al. Significance of papillary muscle abnormalities identified by cardiovascular magnetic resonance in hypertrophic cardiomyopathy. *Am J Cardiol* 2008; 101: 668-673.
28. Klues HG, Maron BJ, Dollar AL, Roberts WC. Diversity of structural mitral valve alterations in hypertrophic cardiomyopathy. *Circulation* 1992; 85: 1.651-1.660.
29. Maron MS, Olivetto I, Harrigan C, Appelbaum E, Gibson CM, Lesser JR, Haas TS, Udelson JE, Manning WJ, Maron BJ. Mitral valve abnormalities identified by cardiovascular magnetic resonance represent a primary phenotypic expression of hypertrophic cardiomyopathy. *Circulation* 2011; 124: 40-47.
30. Schantz D, Benson L, Windram J, Wong D, Dragulescu A, Yoo SJ, Mertens L, Friedberg M, Al Nafisi B, Grosse-Wortmann L. Abnormal Mitral Valve Dimensions in Pediatric Patients with Hypertrophic Cardiomyopathy. *Pediatr Cardiol* 2016. Epub ahead of print.
31. Patel P, Dhillon A, Popovic ZB, Smedira NG, Rizzo J, Hamilarasan M, Agler D, Lytle BW, Lever HM, Desai MY. Left Ventricular Outflow Tract Obstruction in Hypertrophic Cardiomyopathy Patients Without Severe Septal Hypertrophy. *Cardiovasc Imaging* 2015; 8: e003132.
32. Crawford MH, Ananthasubramaniam K. Hypertrophic cardiomyopathy. In: *Current Diagnosis & Treatment: Cardiology*. 4<sup>th</sup> edition. McGraw-Hill Education. New York, USA. 2014; 301-313.
33. Sivanandam A, Ananthasubramaniam K. *Midventricular Hypertrophic Cardiomyopathy with Apical Aneurysm: Potential for Underdiagnosis and Value of Multimodality Imaging*. Hindawi Publishing Corporation Case Reports in Cardiology. Volume 2016; Article ID 9717948. <http://dx.doi.org/10.1155/2016/9717948>.
34. Petersen SE, Jerosch-Herold M, Hudsmith LE, Robson MD, Francis JM, Doll HA, Selvanayagam JB, Neubauer S, Watkins H. Evidence for microvascular dysfunction in hypertrophic cardiomyopathy: New insights from multiparametric magnetic resonance imaging. *Circulation* 2007; 115 (18): 2.418-2.425.
35. Ismail TF, Hsu LY, Greve AM, Gonçalves C, Jabbour A, Gulati A, Hewins B, Mistry N, Wage R, Roughton M, Ferreira PF, Gatehouse P, Firmin D, O'Hanlon R, Pennell DJ, Prasad SK, Arai AE. Coronary microvascular ischemia in hypertrophic cardiomyopathy - A pixel-wise quantitative cardiovascular magnetic resonance perfusion study. *J Cardiovasc Magn Reson* 2014; 16: 49.
36. Sarmento Barbosal CA, Campi de Castrol C, Rodrigues de Ávila LF, Parga Filho JR, Mohanad Hattemil D, Arteaga Fernandez E. Realce tardío y perfusión miocárdica en cardiomiopatía hipertrófica (comparación entre grupos). *Arq Bras Cardiol* 2009; 93 (4): <http://dx.doi.org/10.1590/S0066-782X2009001000017>.
37. Villa ADM, Sammut E, Zarinabad N, Carr-White G, Lee J, Bettencourt N, Razavi R, Nagel E, Chiribiri A. Microvascular ischemia in hypertrophic cardiomyopathy: New insights from high-resolution combined quantification of perfusion and late gadolinium enhancement. *J Cardiovasc Magn Reson* 2015; 18: 4-11.
38. Villa ADM, Sammut E, Zarinabad N, Carr-White G, Lee J, Bettencourt N, Razavi R, Nagel E, Chiribiri A. Microvascular ischemia in hypertrophic cardiomyopathy: New insights from high-resolution combined quantification of perfusion and late gadolinium enhancement. *Journal of Cardiovascular Magnetic Resonance* 2016; 18: 4-11.
39. Abdel-Aty H, Cocker M, Strohm O, Filipchuk, Friedrich MG. Abnormalities in T2-weighted cardiovascular magnetic resonance images of hypertrophic cardiomyopathy: Regional distribution and relation to late gadolinium enhancement and severity of hypertrophy. *Journal of Magnetic Resonance Imaging* 2008; 28: 242-245.
40. Basso C, Thiene G, Corrado D, Buja G, Melacini P, Nava A. Hypertrophic cardiomyopathy and sudden death in the young: Pathologic evidence of myocardial ischemia. *Hum Pathol* 2000; 31: 988-998.
41. Frustaci A, Verardo R, Caldarulo M, Acconcia MC, Russo MA, Chimenti C. Myocarditis in hypertrophic cardiomyopathy patients presenting acute clinical deterioration. *Eur Heart J* 2007; 28: 733-740.

42. Abdel-Aty H, Boye P, Zagrosek A. Diagnostic performance of cardiovascular magnetic resonance in patients with suspected acute myocarditis: Comparison of different approaches. *J Am Coll Cardiol* 2005; 45: 1.815-1.822.
43. Aso H, Takeda K, Ito T, Shiraishi T, Matsumura K, Nakagawa T. Assessment of myocardial fibrosis in cardiomyopathic hamsters with gadolinium-DTPA enhanced magnetic resonance imaging. *Invest Radiol* 1998; 33: 22-32.
44. Spirito P, Chiarella F, Carratino L, et al. Clinical course and prognosis of hypertrophic cardiomyopathy in an outpatient population. *N Engl J Med* 1989; 320: 749-755.
45. Maron BJ, Casey SA, Poliac LC, et al. Clinical course of hypertrophic cardiomyopathy in a regional United States cohort. *JAMA* 1999; 281: 650-655.
46. Elliott PM, Poloniecki J, Dickie S, et al. Sudden death in hypertrophic cardiomyopathy: Identification of high risk patients. *J Am Coll Cardiol* 2000; 36: 2.212-2.218.
47. Maron BJ. Contemporary insights and strategies for risk stratification and prevention of sudden death in hypertrophic cardiomyopathy. *Circulation* 2010; 121: 445-456.
48. Spirito P, Autore C. Management of hypertrophic cardiomyopathy. *BMJ* 2006; 332: 1.251-1.255.
49. McGill LA, Ismail TF, Nielles-Vallespin S, Ferreira P, Scott AD, Roughton M, Kilner PJ, Ho SY, McCarthy KP, Gatehouse PD, de Silva R, Speier P, Feiweier T, Mekkaoui C, Sosnovik DE, Prasad SK, Firmin DN, Pennell DJ. Reproducibility of in-vivo diffusion tensor cardiovascular magnetic resonance in hypertrophic cardiomyopathy. *J Cardiovasc Magn Reson* 2012; 24 (14): 86.
50. Bogarapu S, Puchalski MD, Everitt MD, Williams RV, Weng HY, Menon SC. Novel Cardiac Magnetic Resonance Feature Tracking (CMR-FT): Analysis for Detection of Myocardial Fibrosis in Pediatric Hypertrophic Cardiomyopathy. *Pediatr Cardiol* 2016. Epub ahead of print.
51. Brito D, Miltenberger-Miltenyi G, Vale PS, Silva D, Diogo AN, Madeira H. Sarcomeric hypertrophic cardiomyopathy: Genetic profile in a Portuguese population. *Rev Port Cardiol* 2012; 31: 577-587.
52. Coats CJ, Elliott PM. Genetic biomarkers in hypertrophic cardiomyopathy. *Biomark Med* 2013; 7: 505-516.
53. Lopes LR, Zekavati A, Syrris P, Hubank M, Giambartolomei C, Dalageorgou C, et al. Genetic complexity in hypertrophic cardiomyopathy revealed by high throughput sequencing. *J Med Genet* 2013; 50: 228-239.
54. Abdel-Razek AM, Lee LY, Tozzi R. Hypertrophic Cardiomyopathy in a Young Adult with RV Aneurysm: Report of a Rare Finding and Review of the Literature. *Heart Views* 2011; 12 (3): 112-117.
55. Ho CY, Sweitzer NK, McDonough B, et al. Assessment of diastolic function with Doppler tissue imaging to predict genotype in preclinical hypertrophic cardiomyopathy. *Circulation* 2002; 105: 2.992-2.997.
56. Olivetto I, Maron MS, Autore C, et al. Assessment and significance of left ventricular mass by cardiovascular magnetic resonance in hypertrophic cardiomyopathy. *J Am Coll Cardiol* 2008; 52: 559-566.
57. Patel P, Dhillon A, Popovic ZB, Smedira NG, Rizzo J, Thamilarasan M, Agler D, Lytle BW, Lever HM, Desai MY. Left Ventricular Outflow Tract Obstruction in Hypertrophic Cardiomyopathy Patients Without Severe Septal Hypertrophy Implications of Mitral Valve and Papillary Muscle Abnormalities Assessed Using Cardiac Magnetic Resonance and Echocardiography. *Circ Cardiovasc Imaging* 2015; 8: e003132.
58. Maron BJ, Maron MS, Semsarian C. Genetics of hypertrophic cardiomyopathy after 20 years: Clinical perspectives. *J Am Coll Cardiol* 2012; 60: 705-715.
59. Christiaans I, Lekanne dit Deprez RH, van Langen IM, Wilde AA. Ventricular fibrillation in MYH7-related hypertrophic cardiomyopathy before onset of ventricular hypertrophy. *Heart Rhythm* 2009; 6: 1.366-1.369.
60. Blair E, Redwood C, Ashrafian H, Oliveira M, Broxholme J, Kerr B, Salmon A, Ostman-Smith I, Watkins H. Mutations in the gamma(2) subunit of AMP-activated protein kinase cause familial hypertrophic cardiomyopathy: Evidence for the central role of energy compromise in disease pathogenesis. *Hum Mol Genet* 2001; 10: 1.215-1.220.
61. Weidemann F, Strotmann JM, Niemann M, et al. Heart valve involvement in Fabry cardiomyopathy. *Ultrasound Med Biol* 2009; 35: 730-735.
62. Thompson RB, Chow K, Khan A, Chan A, Shanks M, Paterson I, Oudit GY. T1 Mapping With Cardiovascular MRI Is Highly Sensitive for Fabry Disease Independent of Hypertrophy and Sex. *Circ Cardiovasc Imaging* 2013; 6: 637-645.
63. Perugini E, Rapezzi C, Piva T, Leone O, Bacchi-Reggiani L, Riva L, et al. Noninvasive evaluation of the myocardial substrate of cardiac amyloidosis by gadolinium cardiac magnetic resonance. *Heart* 2006; 92: 343-349.
64. Syed IS, Glockner JF, Feng D, Araoz PA, Martinez MW, Edwards WD, et al. Role of cardiac magnetic resonance imaging in the detection of cardiac amyloidosis. *JACC Cardiovasc Imaging* 2010; 3: 155-164.
65. Vogelsberg H, Mahrholdt H, Deluigi CC, Yilmaz A, Kispert EM, Greulich S, et al. Cardiovascular magnetic resonance in clinically suspected cardiac amyloidosis: Noninvasive imaging compared to endomyocardial biopsy. *J Am Coll Cardiol* 2008; 51: 1.022-1.030.
66. Cobo-Marcos M, Gallego-Delgado M, Garcia-Pavia P. Aplicación práctica de la genética en el manejo de las miocardiopatías. *CardiCore* 2014; 49: doi: 10.1016/j.carcor.2014.02.002.