

Linfoma de Hodgkin... una "pequeña masa" mediastinal

Alma S. Arrijo Salazar*
Luis Emiro Velazco C.**

Correspondencia

Alma Arrijo
email: almasthelaarrijo@gmail.com

* Unidad de Cardiología. Clínica Chilemex. Puerto Ordaz. Venezuela

** Laboratorio de Ecocardiografía. ASCARDIO. Barquisimeto. Venezuela

Palabras clave

- ▷ Linfoma
- ▷ Linfoma de Hodgkin
- ▷ Mediastino

Keywords

- ▷ Lymphoma
- ▷ Hodgkin's lymphoma
- ▷ Mediastinum

RESUMEN

Se presenta el caso de un hombre de 17 años con diagnóstico de linfoma de Hodgkin que debutó con síntomas constitucionales y el primer hallazgo se realizó por ecocardiografía bidimensional, que posteriormente fue complementada con tomografía torácica y estudio histológico. Una vez confirmado el diagnóstico, se inició quimioterapia y radioterapia.

ABSTRACT

We report the case of a 17 year-old male with Hodgkin's lymphoma diagnosis who debuted with constitutional symptoms and the first finding was done by two dimensional echocardiography, which was later supplemented with chest tomography and histological study. Once the diagnosis was confirmed, chemotherapy and radiation therapy were started.

Presentación del caso

Varón de 17 años, asintomático cardiovascular hasta 6 meses previos a su consulta, cuando presenta debilidad generalizada y disnea progresiva de grandes a pequeños esfuerzos. En la evaluación clínica se encontraba taquicárdico, taquipneico e hipotenso, el ápex cardíaco se palpaba en el cuarto espacio intercostal con línea medioclavicular, hipercinético, los ruidos cardíacos se auscultaban rítmicos y regulares, taquicárdicos, hipofonéticos, sin soplos, pulsos centrales y periféricos rítmicos y regulares.

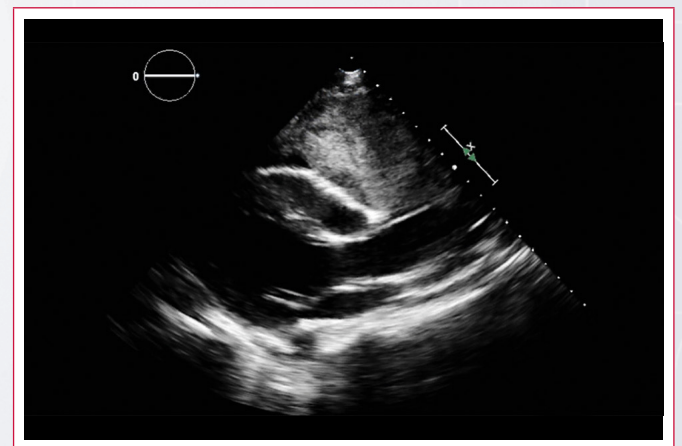
La analítica de laboratorio mostraba hemoglobina en 10 gr/dl, glóbulos blancos $11.400/\text{mm}^3$ (60% linfocitos). El electrocardiograma mostraba taquicardia sinusal y complejos QRS de bajo voltaje.

El ecocardiograma transtorácico reveló cavidades cardíacas de tamaño normal, fracción de eyección del ventrículo izquierdo levemente deprimida, insuficiencia tricúspide leve con hipertensión pulmonar moderada (presión sistólica pulmonar estimada: 57 mmHg), derrame pericárdico moderado-severo con moderada cantidad de fibrina y signos ecocardiográficos de taponamiento cardíaco agudo. Desde la ventana paraesternal se observó una lesión ocupante de espacio eco heterogénea de bordes irregulares, extracardíaca ubicada en mediastino anterior, en relación estrecha con pared libre del ventrículo derecho con medida de 108 x 78 mm, sugestiva de linfoma.

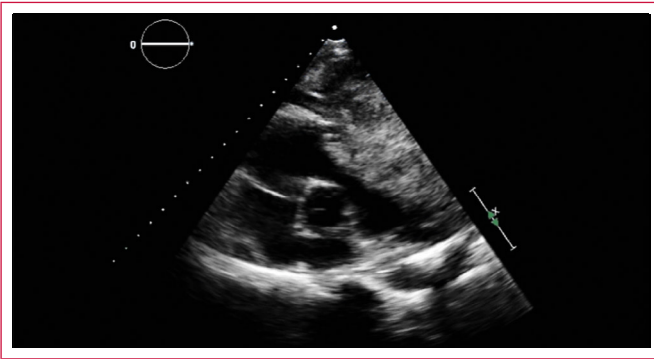
Por los hallazgos ecocardiográficos se realizó pericardiocentesis terapéutica y diagnóstica, obteniéndose 1.200 ml de trasudado inflamatorio. Se realizó punción biopsia eco dirigida de ganglio axilar, procesándose con coloración

de hematoxilina-eosina, con hallazgo de células binucleadas de Reed-Sternberg, compatible histológicamente con linfoma de Hodgkin, estadio IV-A con compromiso hepático evidenciado por ecografía abdominal. La tomografía torácica realizada tras el drenaje pericárdico evidenció la masa ubicada en mediastino anterior sin compresión de estructuras vecinas. Una vez evaluado por Oncología, se planificó sesiones de quimioterapia y radioterapia.

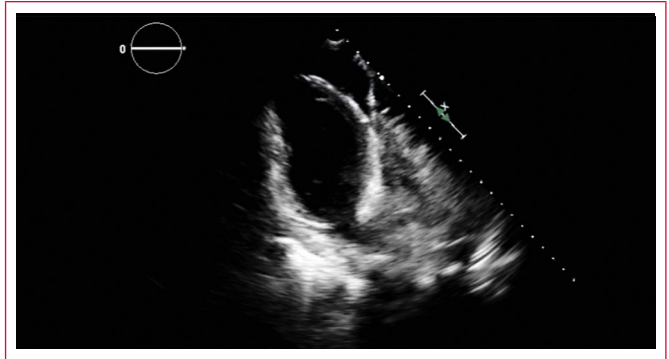
Estudio por imagen



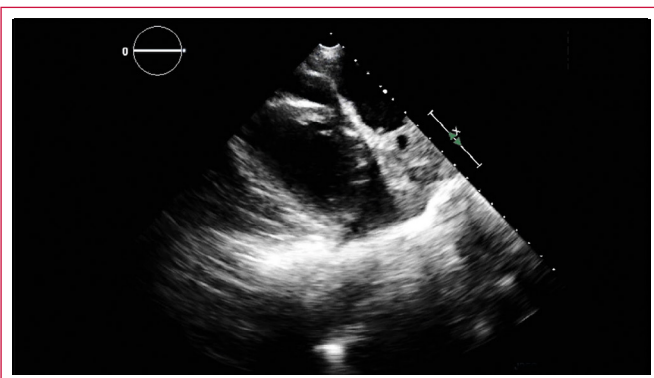
Video 1. Vista paraesternal eje largo con cavidades cardíacas de tamaño normal, derrame pericárdico y lesión ocupante de espacio en mediastino anterior



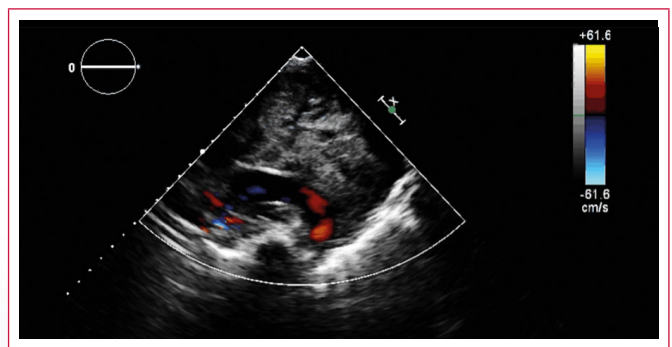
Vídeo 2. Vista paraesternal eje corto a nivel de los grandes vasos con derrame pericárdico que contiene fibrina y lesión ocupante de espacio en mediastino anterior



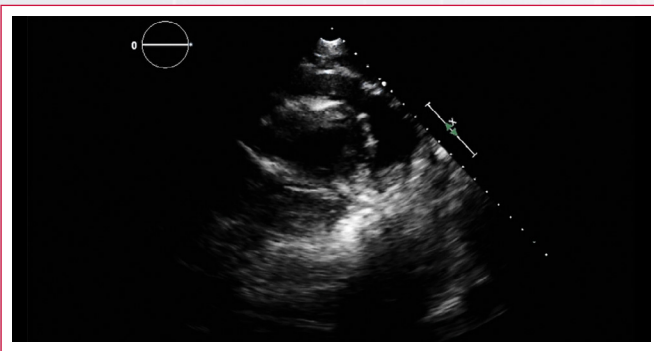
Vídeo 6. Vista apical de dos cámaras con derrame pericárdico moderado-severo y lesión ocupante de espacio por fuera de la pared anterior del ventrículo izquierdo



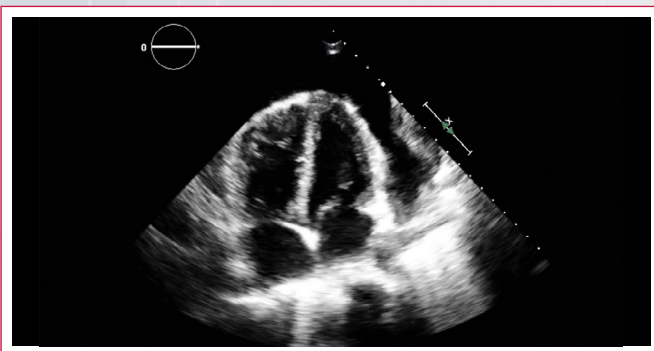Vídeo 3. Vista paraesternal eje corto medioventricular con derrame pericárdico moderado-severo y lesión ocupante de espacio en mediastino anterior con áreas quísticas en su interior



Vídeo 7. Vista supraesternal con evidencia de la lesión ocupante de espacio en mediastino anterosuperior



Vídeo 4. Vista paraesternal eje corto apical con derrame pericárdico moderado-severo y masa mediastínica menos visible



Vídeo 5. Vista apical de cuatro cámaras con derrame pericárdico moderado-severo y lesión ocupante de espacio por fuera de la pared anterolateral del ventrículo izquierdo

Discusión

El mediastino se ve comúnmente comprometido por linfomas sistémicos. Aproximadamente el 60% de todos los linfomas de Hodgkin (LH) y el 20% de los linfoma no Hodgkin (LNH) envuelven el mediastino en su presentación. Menos frecuentemente la enfermedad es aislada al mediastino (3% de los LH y menos de 10% de los LNH). Los pacientes a menudo son asintomáticos por el sólo compromiso mediastínico, sin embargo, suelen presentar manifestaciones sistémicas propias del linfoma, tales como síntomas constitucionales, como los presentó el paciente de este caso. Los síntomas atribuibles al compromiso mediastínico son dolor torácico retroesternal, compresión de vena cava superior, disnea y tos⁽¹⁻³⁾.

El linfoma es responsable de aproximadamente el 15% de todas las masas mediastínicas primarias y el 45% de todas las masas mediastínicas anteriores en niños. Sólo el 10% de los linfomas que comprometen el mediastino son primarios (no son parte de enfermedades sistémicas), de los que el 60% corresponden a LH⁽¹⁻⁷⁾.

El LH, llamado usualmente enfermedad de Hodgkin, es uno de los tipos de cánceres que se desarrollan en el sistema linfático debido al crecimiento desproporcionado de células linfáticas previamente sanas. El LH usualmente afecta a los ganglios linfáticos del cuello, área entre los pulmones y por detrás del esternón. Pueden provenir también de ganglios linfáticos braquiales, crurales, abdominales o pélvicos. Si el LH se disemina, lo hace usualmente al hígado, bazo, médula ósea, huesos y pulmones, puede hacerlo a otros órganos aunque es inusual⁽³⁻⁷⁾.

El LH puede ser de varios tipos. El comité americano del cáncer reconoce 2 categorías mayores: LH clásico (que se subdivide en 4 categorías basado en la

aparición de los ganglios linfáticos y células) y el LH con compromiso linfocítico nodular⁽³⁾.

La estadificación de los linfomas describe la extensión o esparcimiento del tumor, utilizando las siglas I a IV. Cada estadio se divide en A y B basado en si el paciente presenta o no síntomas específicos⁽¹⁻³⁾.

Entre los factores pronósticos menos favorables y que conllevan peores desenlaces se encuentran baja albúmina sérica, baja hemoglobina, sexo masculino, edad igual o superior a 45 años, estadio IV de la enfermedad (como en este caso), recuento de glóbulos blancos superior a 15.000/mm³ y recuento de linfocitos inferior a 600/mm³⁽³⁾.

Ecocardiográficamente suele verse una masa extracardíaca en mediastino anterior, ecoheterogénea, de bordes irregulares, con o sin vascularidad en su interior, que puede o no infiltrar el miocardio, principalmente la pared libre del ventrículo derecho. Radiográficamente, la mayoría de los pacientes presentan compromiso paratraqueal y mediastínico anterior, como en este caso. La tomografía computarizada de tórax demuestra una masa atenuada de tejido blando, de bordes lisos o lobulados que se distribuye entre las estructuras vecinas. Son comunes las áreas quísticas o de baja densidad.

Otras características pueden incluir compromiso parenquimatoso (infrecuente), derrame pleural (50% de los casos), derrame pericárdico (como lo presentaba este paciente) e invasión de la pared torácica. La resonancia magnética, la gammagrafía con galio y la FDG-PET son técnicas complementarias menos empleadas cuya utilidad dependerá de la presentación clínica⁽¹⁻⁴⁾.

El tratamiento específico depende del tipo de linfoma y su estadio, pero en general, en su mayoría, requieren quimioterapia y/o radioterapia⁽¹⁻³⁾. El pronóstico suele ser variable. Los estadios I y II de LH tienen mejor pronóstico con una alta tasa de curación (de hasta el 90%)^(1,3). Las complicaciones son variables, sin embargo la más frecuente, por topografía, es el síndrome de compresión de vena cava superior⁽¹⁾.

Los diagnósticos diferenciales incluyen tumores tímicos (timoma), tumores mediastínicos de células germinales, teratoma, sarcoidosis e infecciones como la tuberculosis^(1-3,7).

Conclusión

El linfoma es un cáncer linfático frecuente y cuando compromete el mediastino, la variedad de Hodgkin (LH) es la que se encuentra principalmente implicada. A su vez, 2/3 de los casos de LH tienen compromiso mediastínico. Esta variedad suele afectar mayormente al sexo masculino a partir de la cuarta década de la vida y pueden presentarse completamente asintomáticos. El pronóstico depende del estadio y compromiso a órganos vecinos. El tratamiento en general incluye quimioterapia y radioterapia.

Ideas para recordar

- El 60% de los linfomas mediastínicos son linfomas de Hodgkin.
- 2/3 de los linfomas de Hodgkin tienen compromiso mediastínico.
- Los estadios I y II tienen mejor pronóstico.
- La incidencia aumenta a partir de los 40 años.

Bibliografía

1. Gaillar, F. *Mediastinal lymphoma*. <http://radiopaedia.org/articles/mediastinal-lymphoma>
2. Glimelius I, Molin D, Amini RM, et al. Bulky disease is the most important prognostic factor in Hodgkin lymphoma stage IIB. *Eur J Haematol* 2003; 71: 327-333.
3. www.cancer.net/cancer-types/lymphoma
4. Gallamini A, Kostakoglu L. Interim FDG-PET in Hodgkin lymphoma: a compass for a safe navigation in clinical trials? *Blood* 2012; 120: 4.913-4.920.
5. Bonfante V, Santoro A, Viviani S, et al. Early stage Hodgkin's disease: ten-year results of a non-randomised study with radiotherapy alone or combined with MOPP. *Eur J Cancer* 1992; 29A: 24-29.
6. Mauch P, Goodman R, Hellman S. The significance of mediastinal involvement in early stage Hodgkin's disease. *Cancer* 1978; 42: 1.039-1.045.
7. Noordijk EM, Carde P, Dupouy N, et al. Combined-modality therapy for clinical stage I or II Hodgkin's lymphoma: long-term results of the European Organization for Research and Treatment of Cancer H7 randomized controlled trials. *J Clin Oncol* 2006; 24: 3.128-3.135.